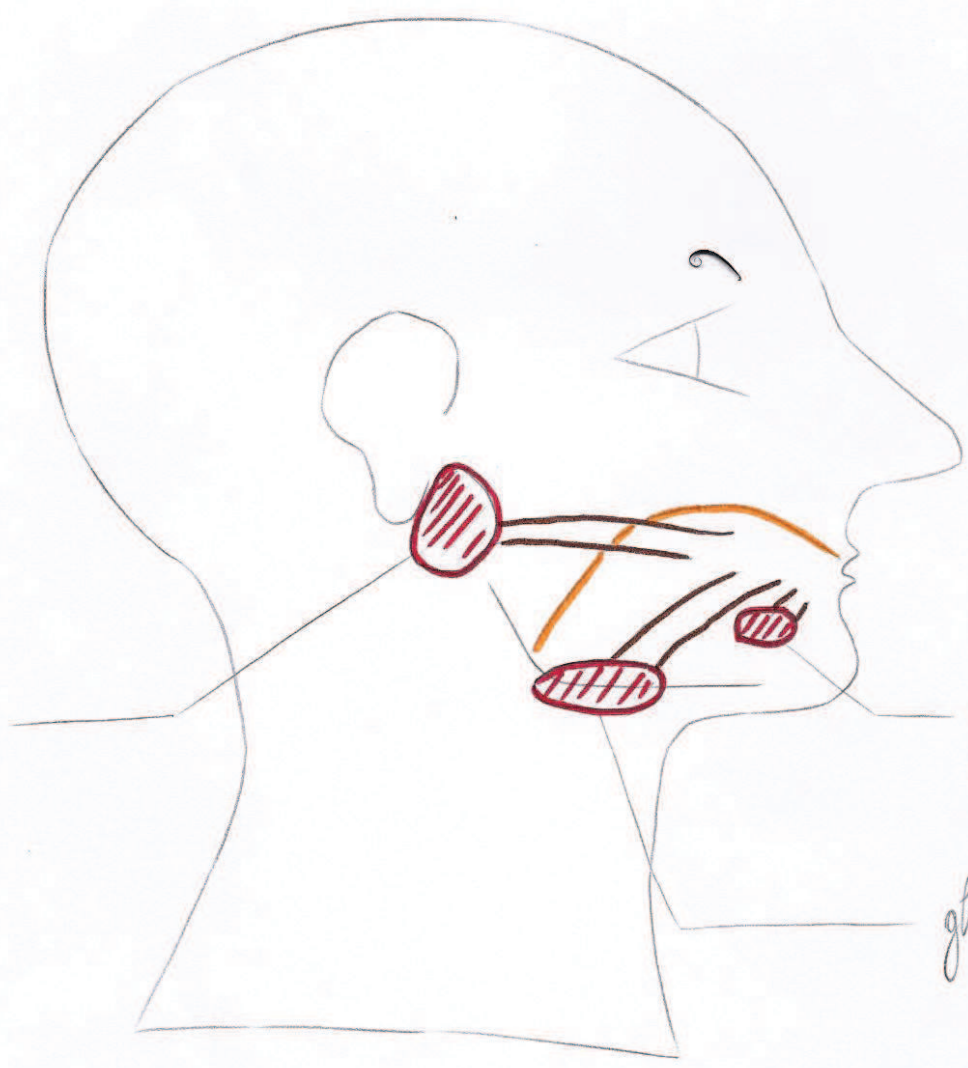


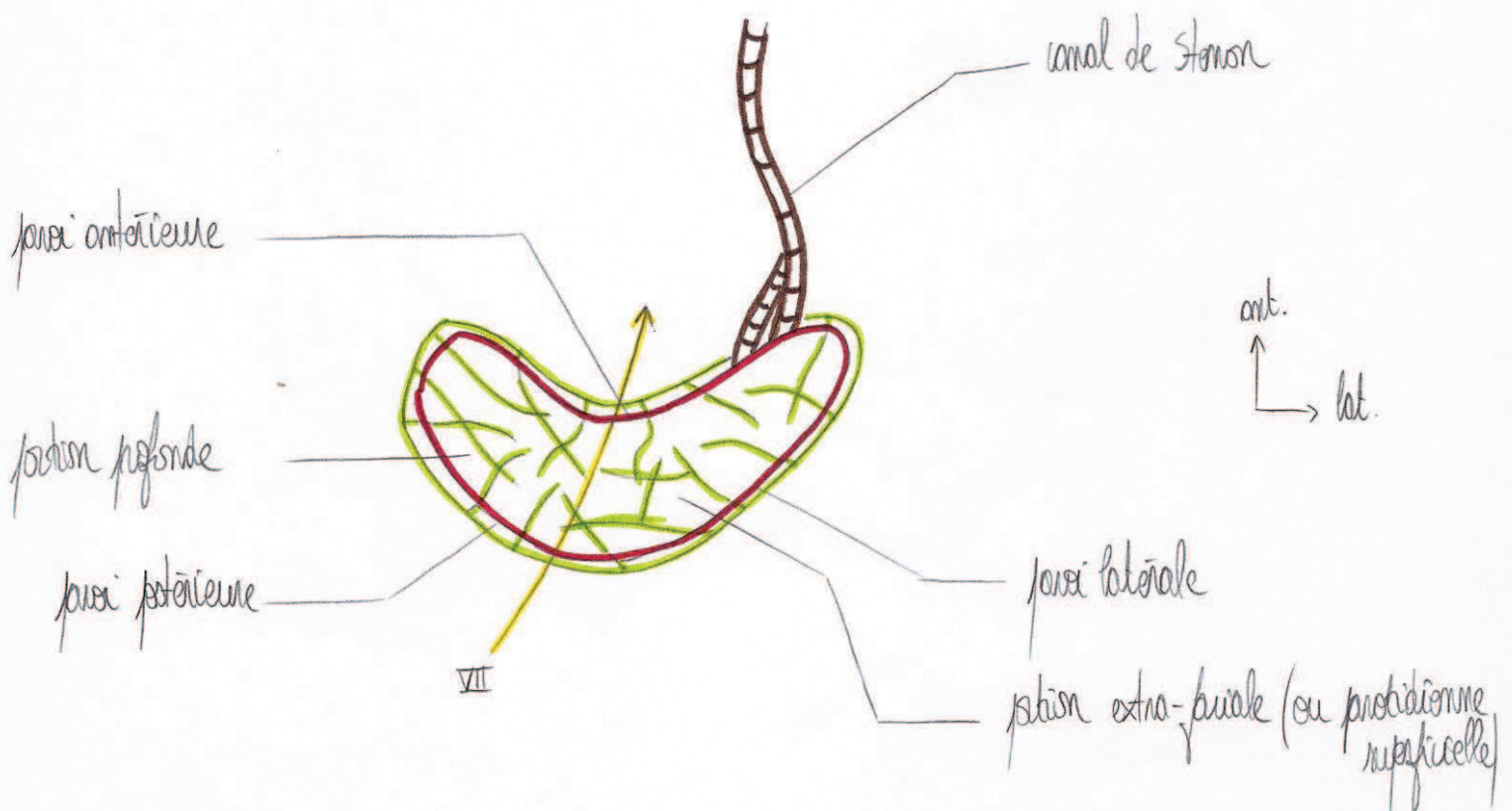
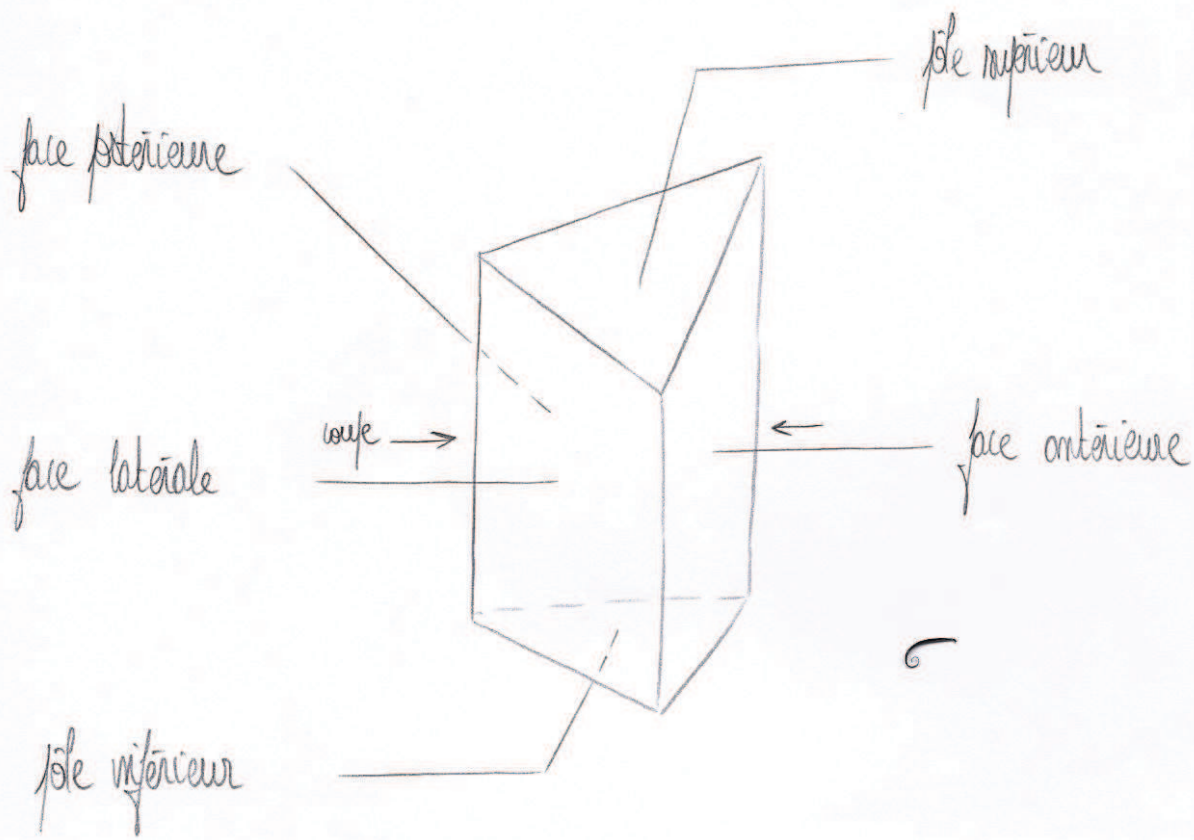
02

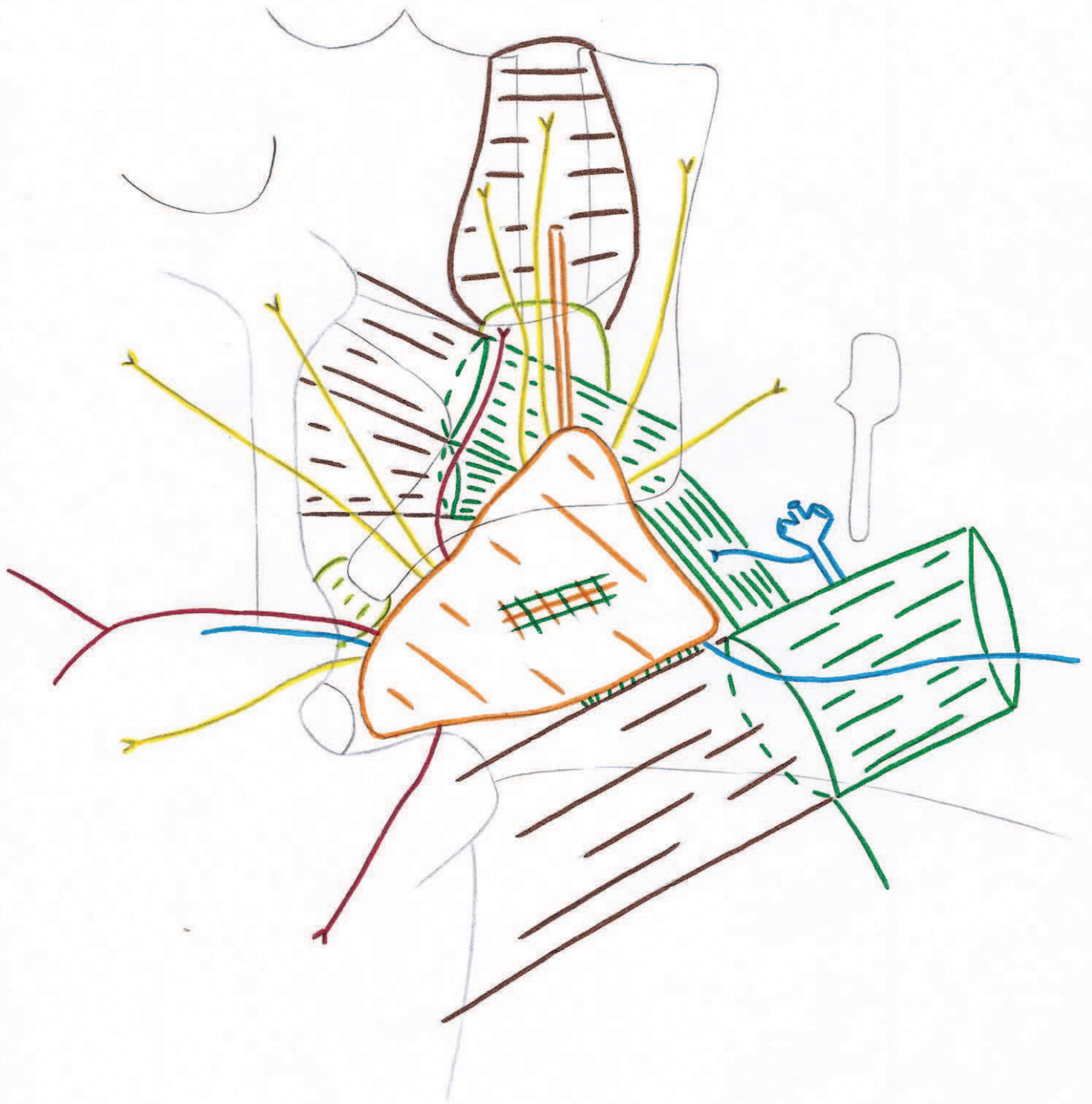
glande parotide

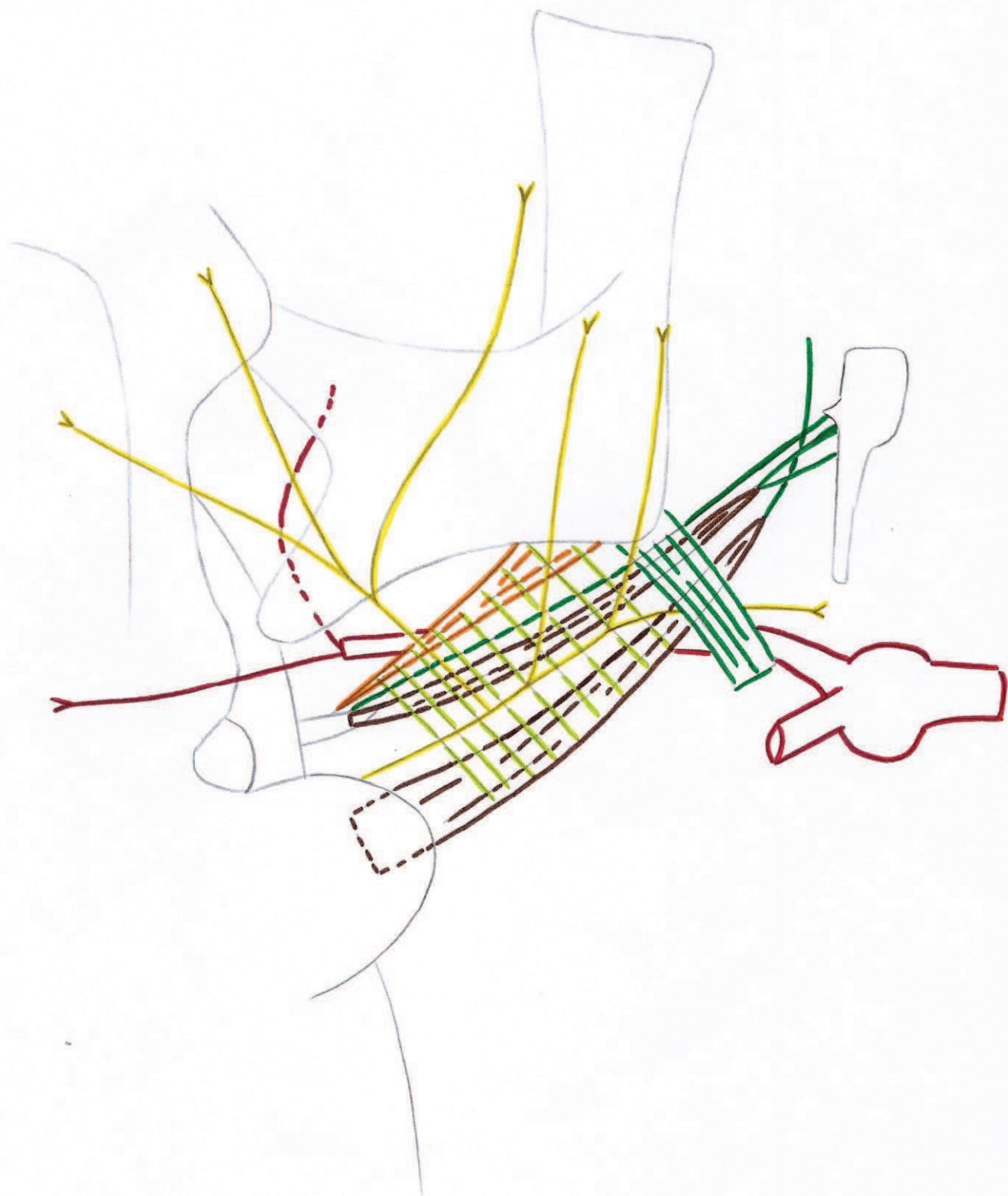

glande sublinguale

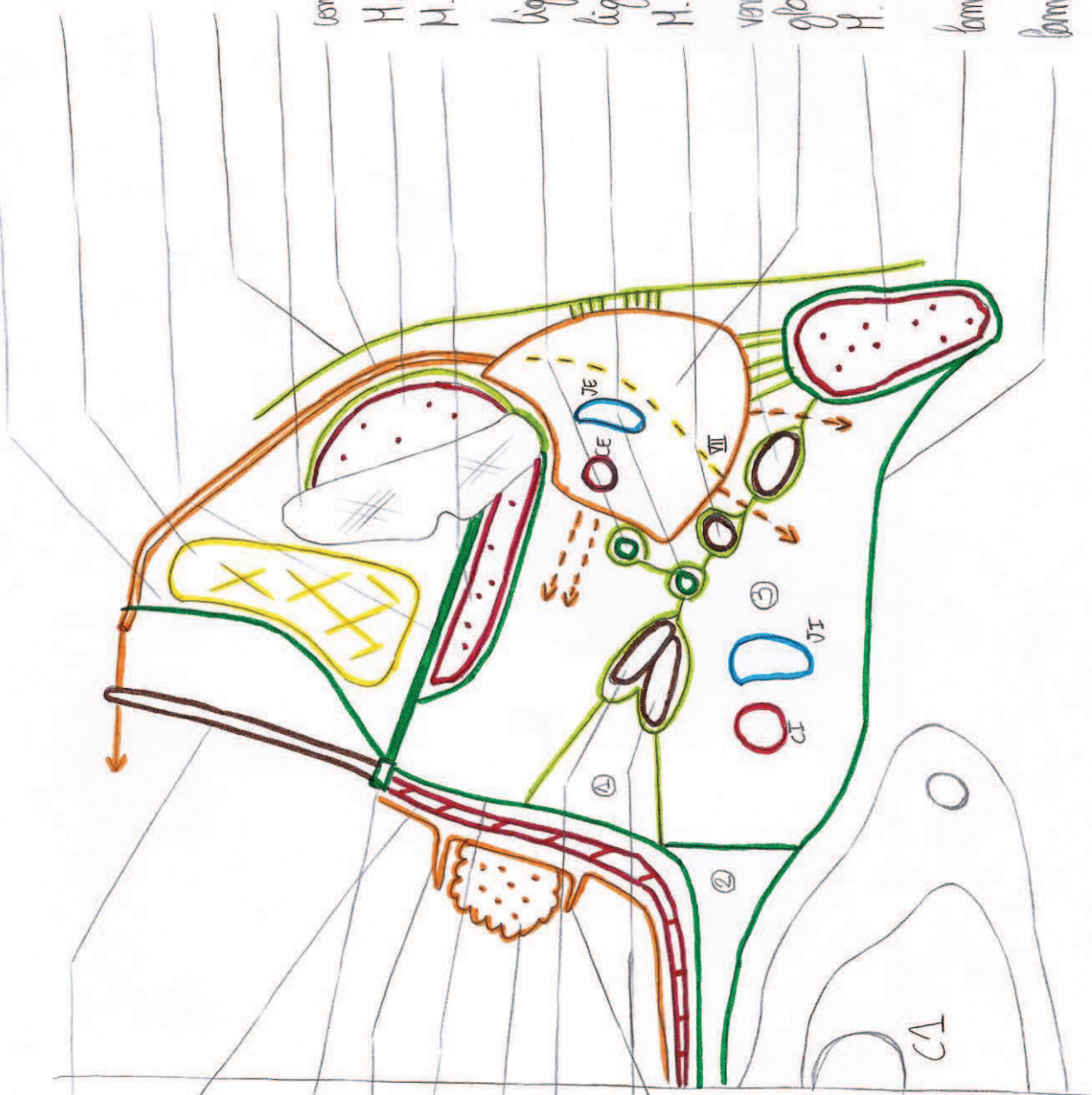glande submandibulaire





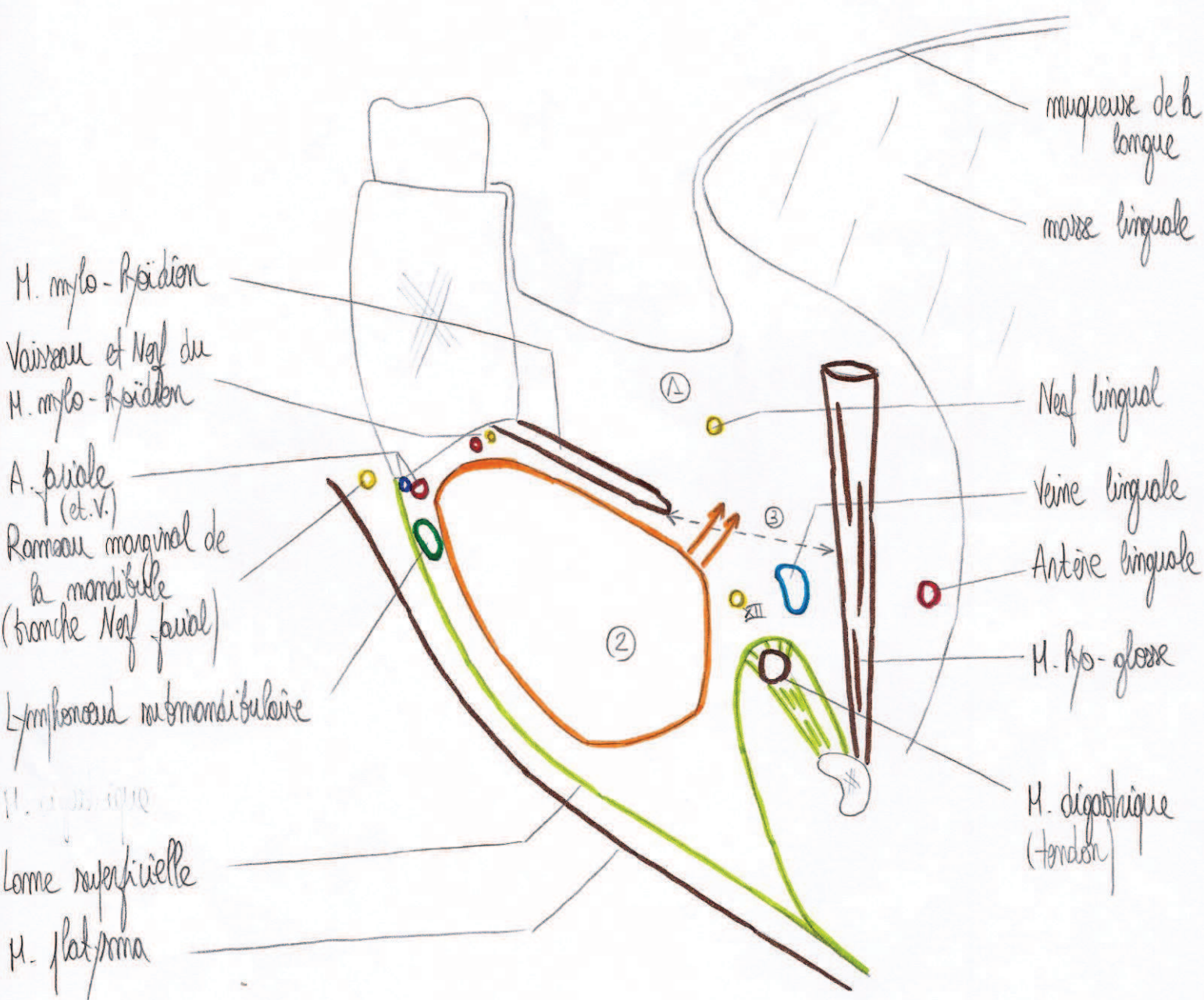


fascia buccinatoeur
 corps adipeux de la joue
 fascia inter-tyroïdien
 fascia parotidien
 ramus de la mandibule
 conduit parotidien
 H. masseter
 M. stylo-glossien méd.
 ligament stylo-mandibulaire
 ligament stylo-hyoïdien
 H. stylo-hyoïdien
 valve ant. du digestif
 glande parotide
 H. SCH
 lame musculaire
 lame fibroélastique



M. buccinatoeur
 M. constructeur sup. du pharynx
 talle stylo-mandibulaire
 arc platy-glossie
 fascia sous-pharyngien
 tonille palatine
 H. stylo-glossie
 M. stylo-pharyngien
 arc platy-pharyngien
 ① Espace para-tonguillaire
 ② Espace rétro-pharyngien
 ③ Espace rétro-stylien

lat.
 ↑
 → méd.



- ① Région sublinguale
 - ② Région submandibulaire
 - ③ Hiatus mylo-hyoïdien / hyo-glosse
- } limitées par le M. mylo-hyoïdien

