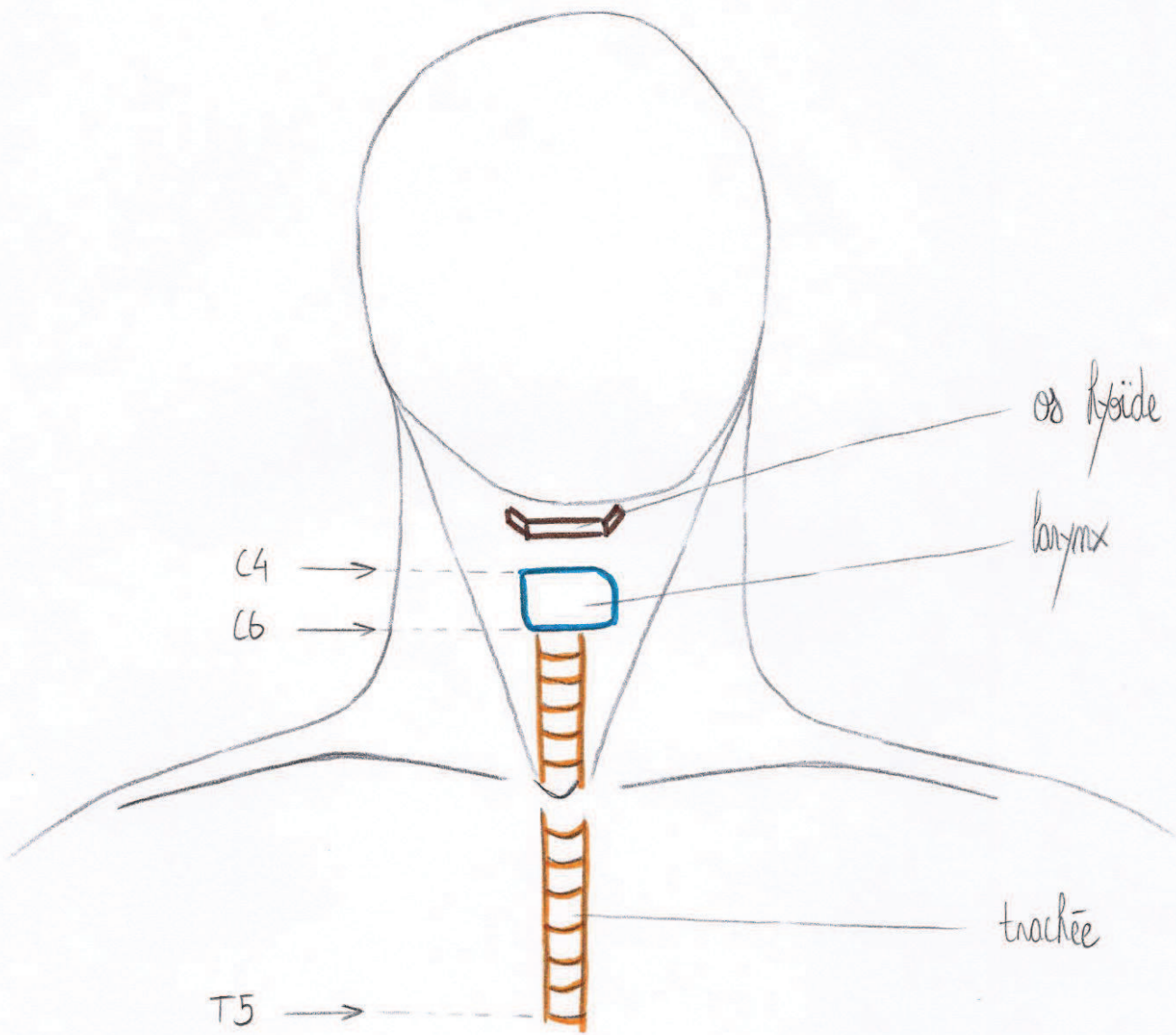

C4

C6

os hyoide

larynx

T5

trachée

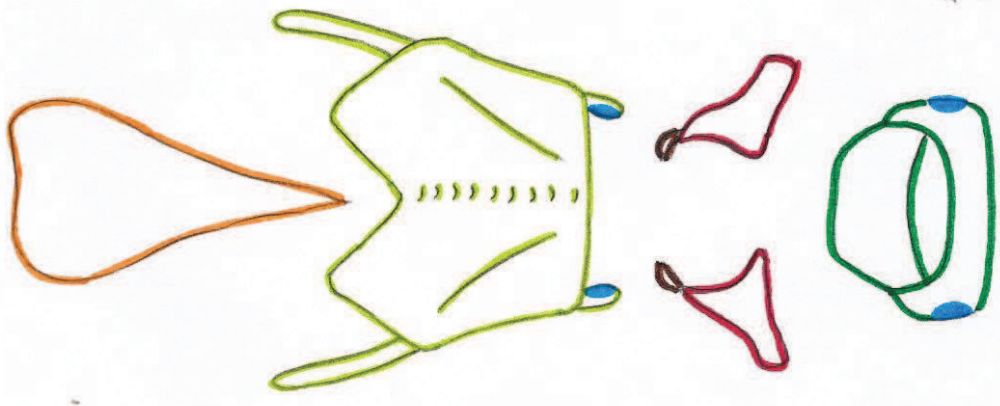
Cartilage épiglotique

Cartilage thyroïde


Cartilage cornuë
Cartilage aryénoïde

Cartilage cricoïde

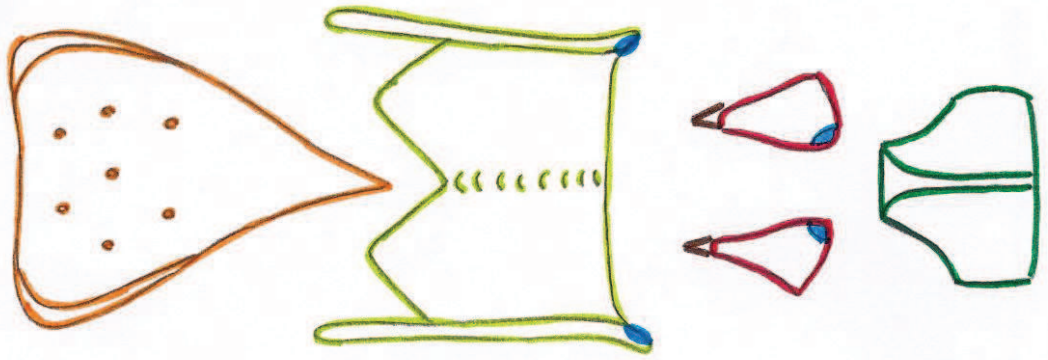
Vue antérieure



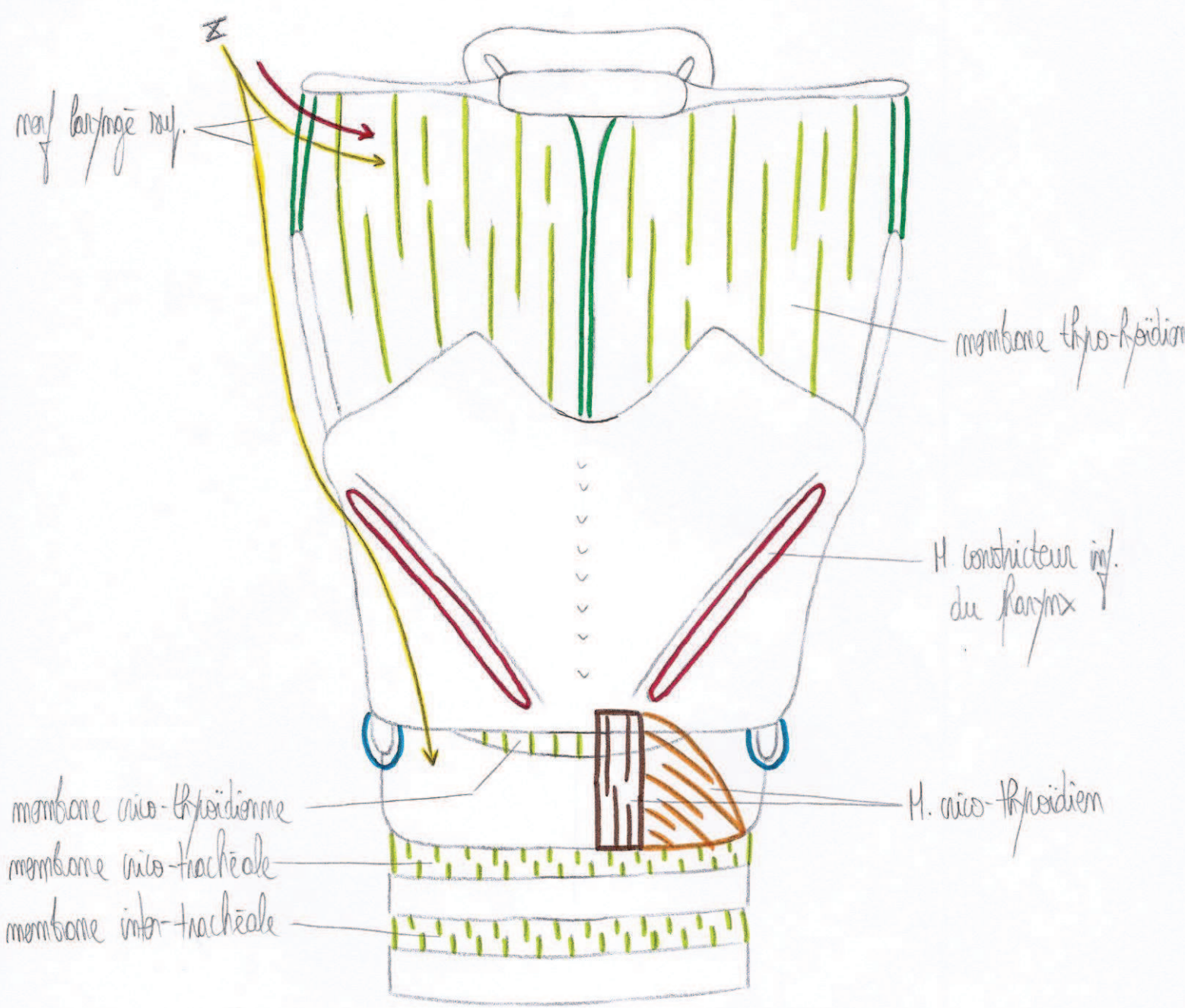
Vue latérale



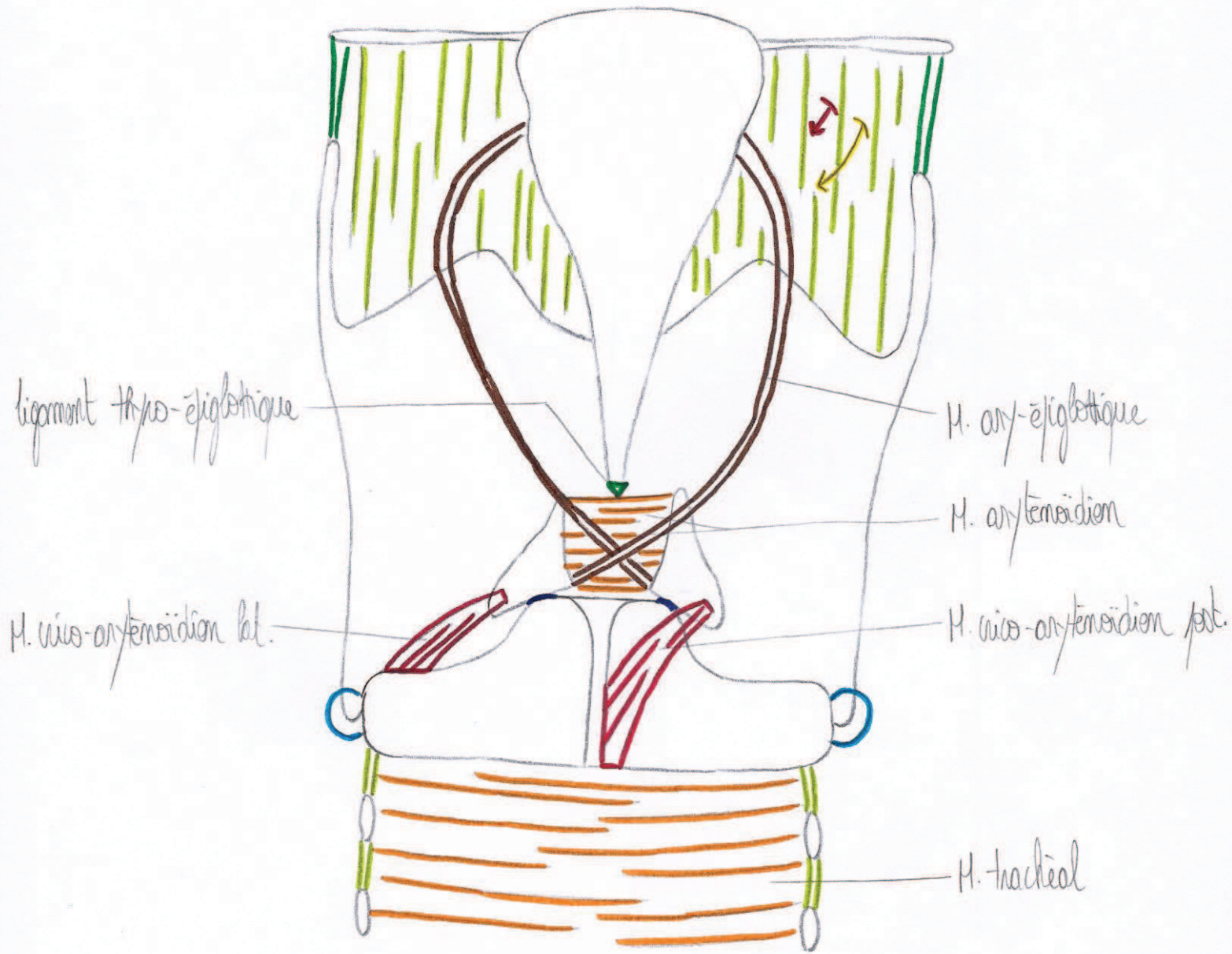
Vue postérieure



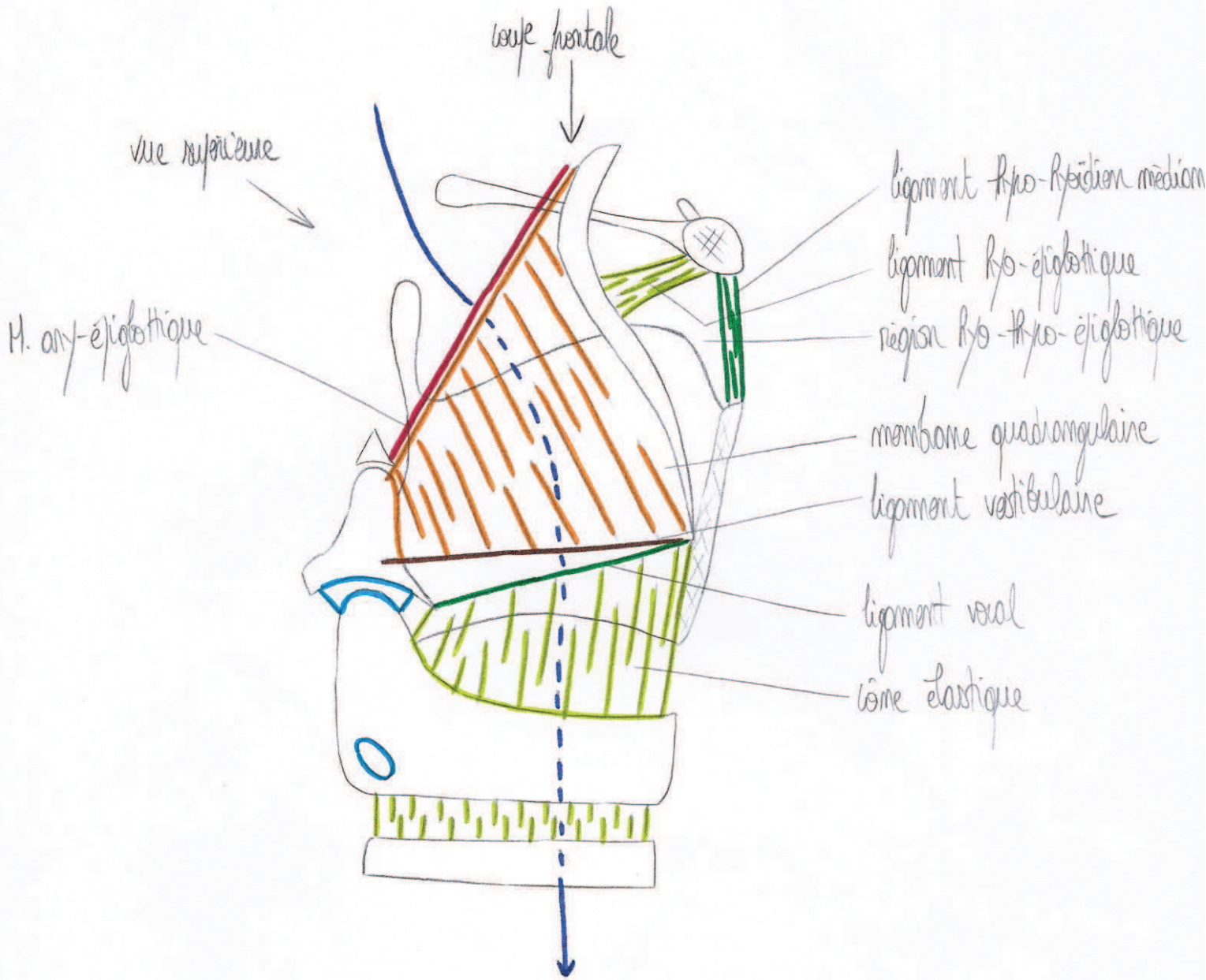
Vue antérieure du larynx



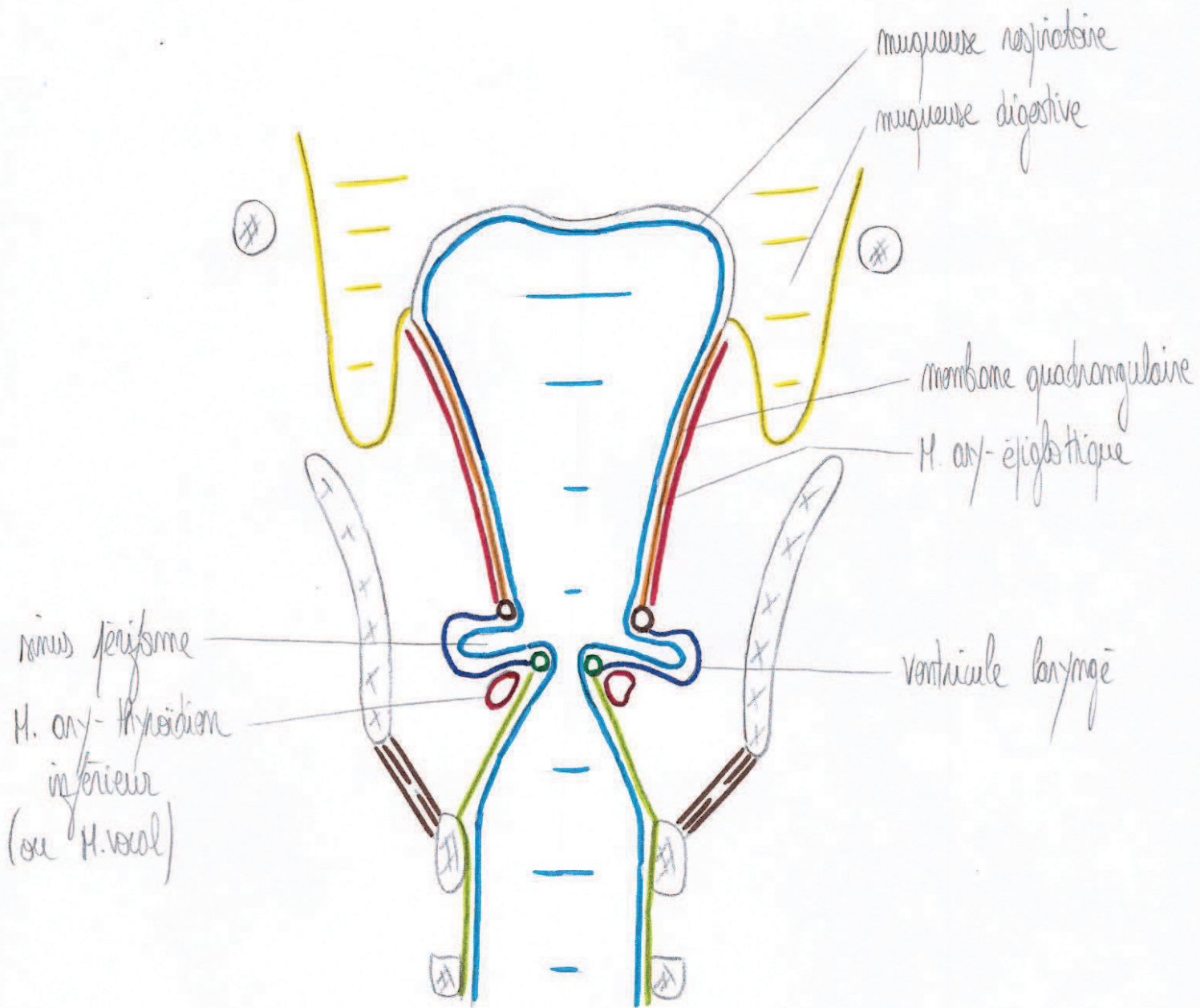
Vue postérieure du larynx



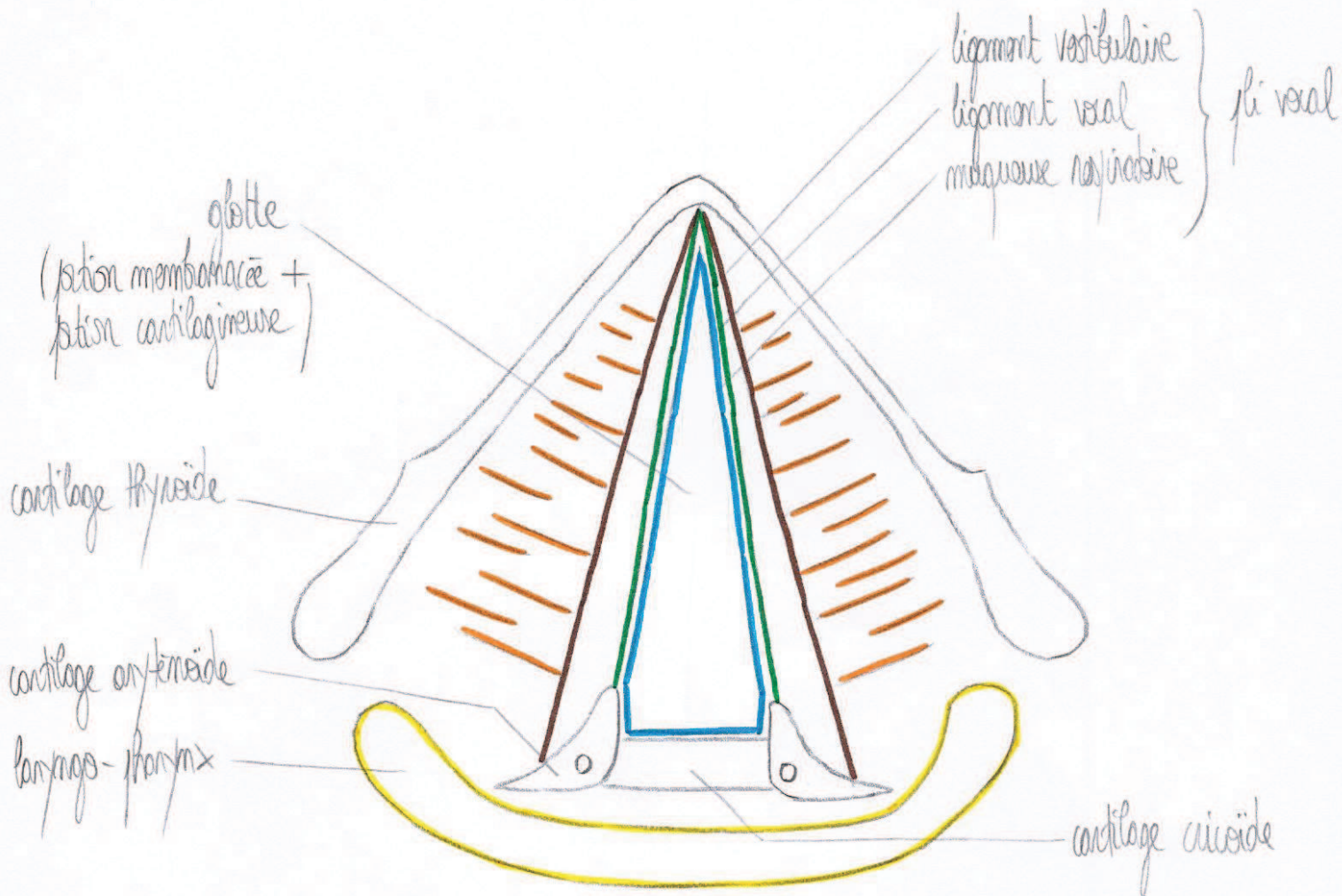
Vue latérale du larynx



Coupe frontale du larynx



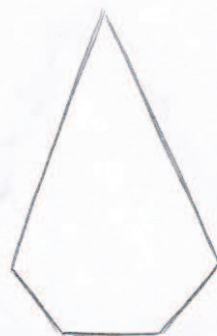Vue supérieure du larynx



fait de parler




chuchotement

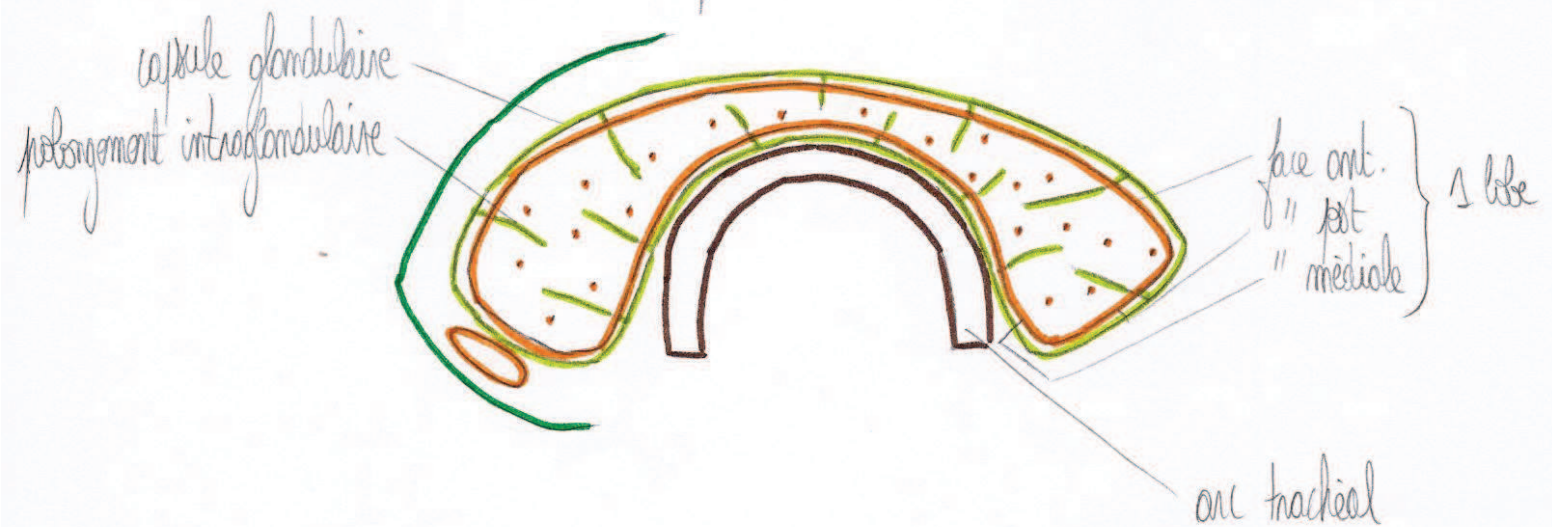


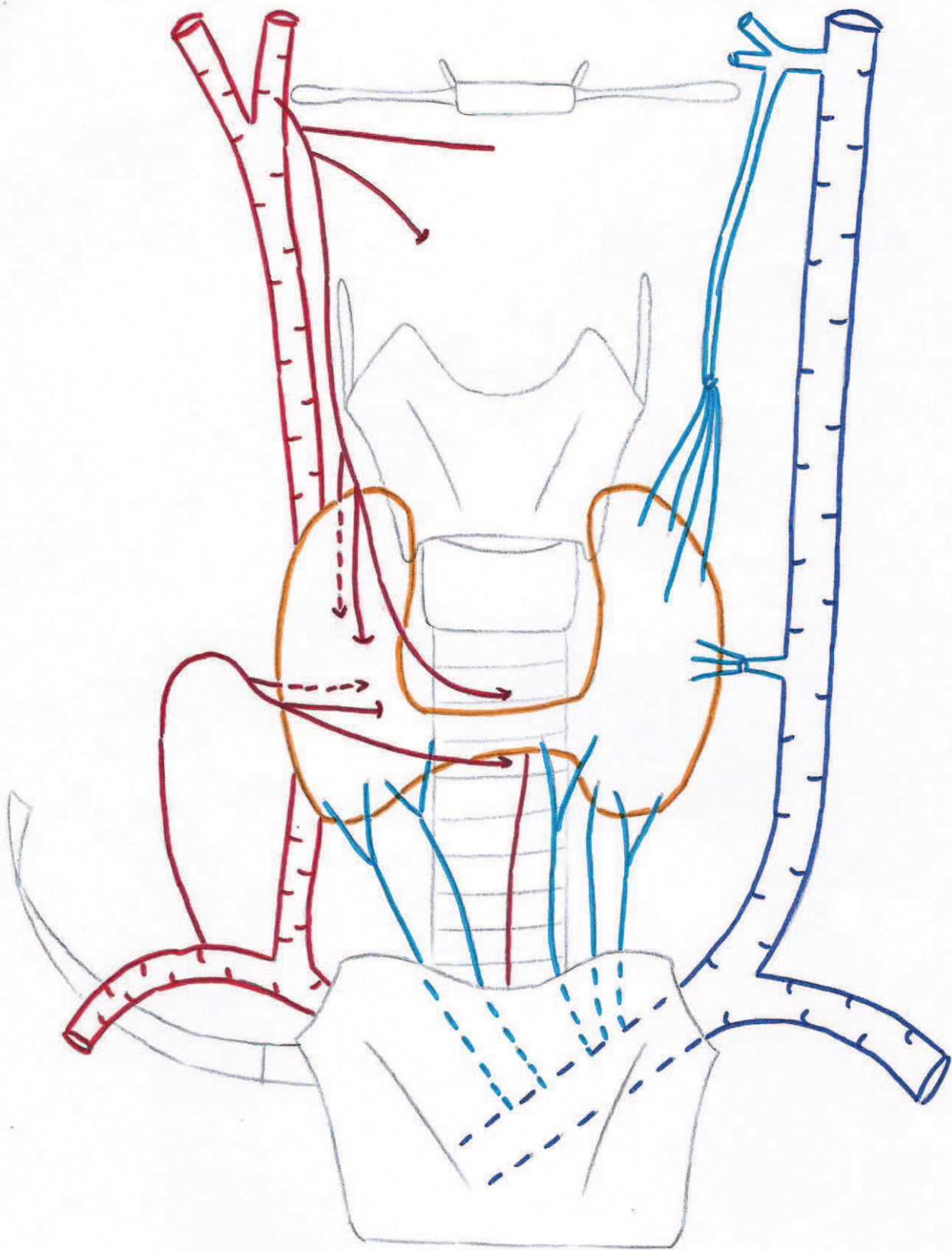
inspiration forcée

Vue antérieure de la glande thyroïde



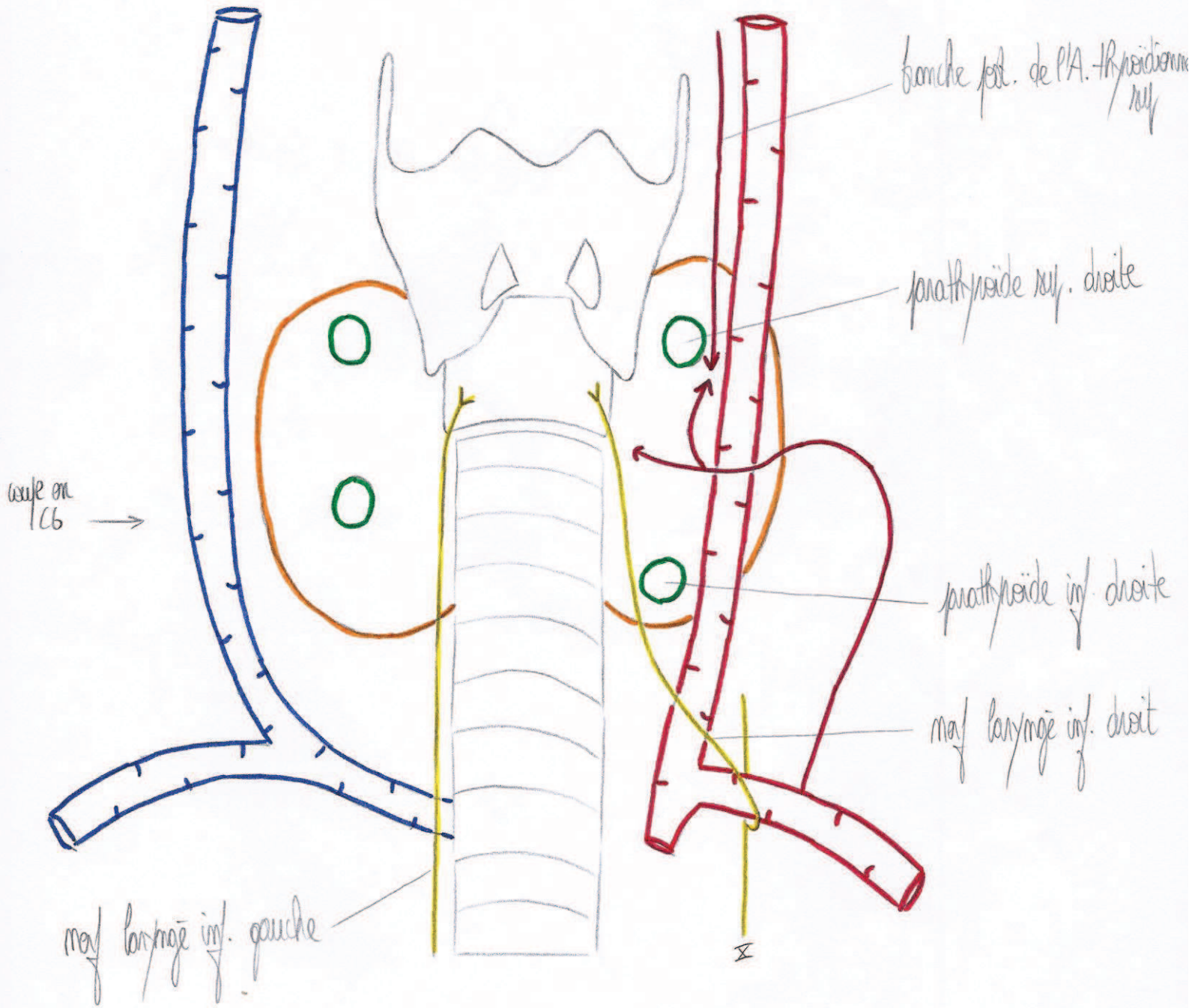
Coupe transversale





Vasularisation de la glande thyroïde

Rapports postérieurs de la glande thyroïde



lame prétrachéale

glande parathyroïde

lame superficielle

gaine viscérale du cou

capote glandulaire

fasia carotidienne

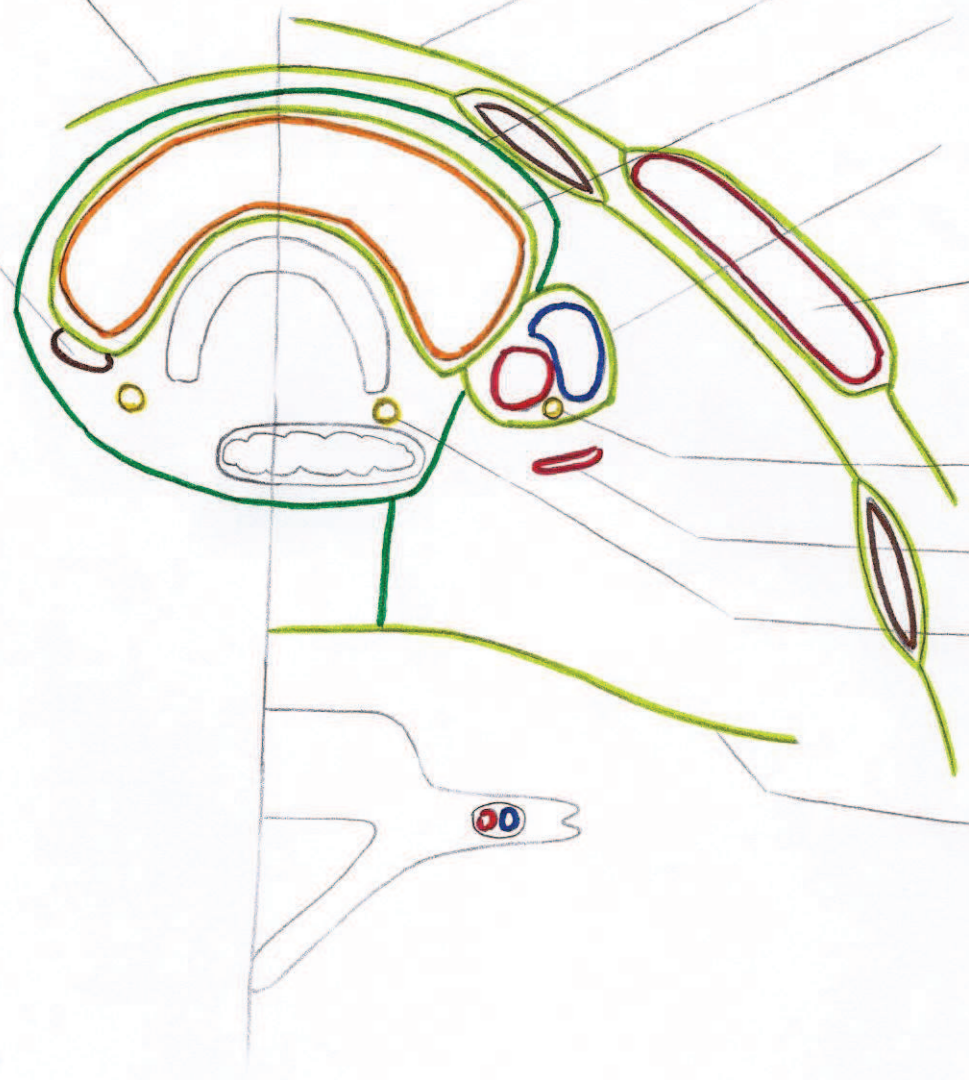M. SCM

maf Z gauche

sommet de l'A. thyroïdienne inf

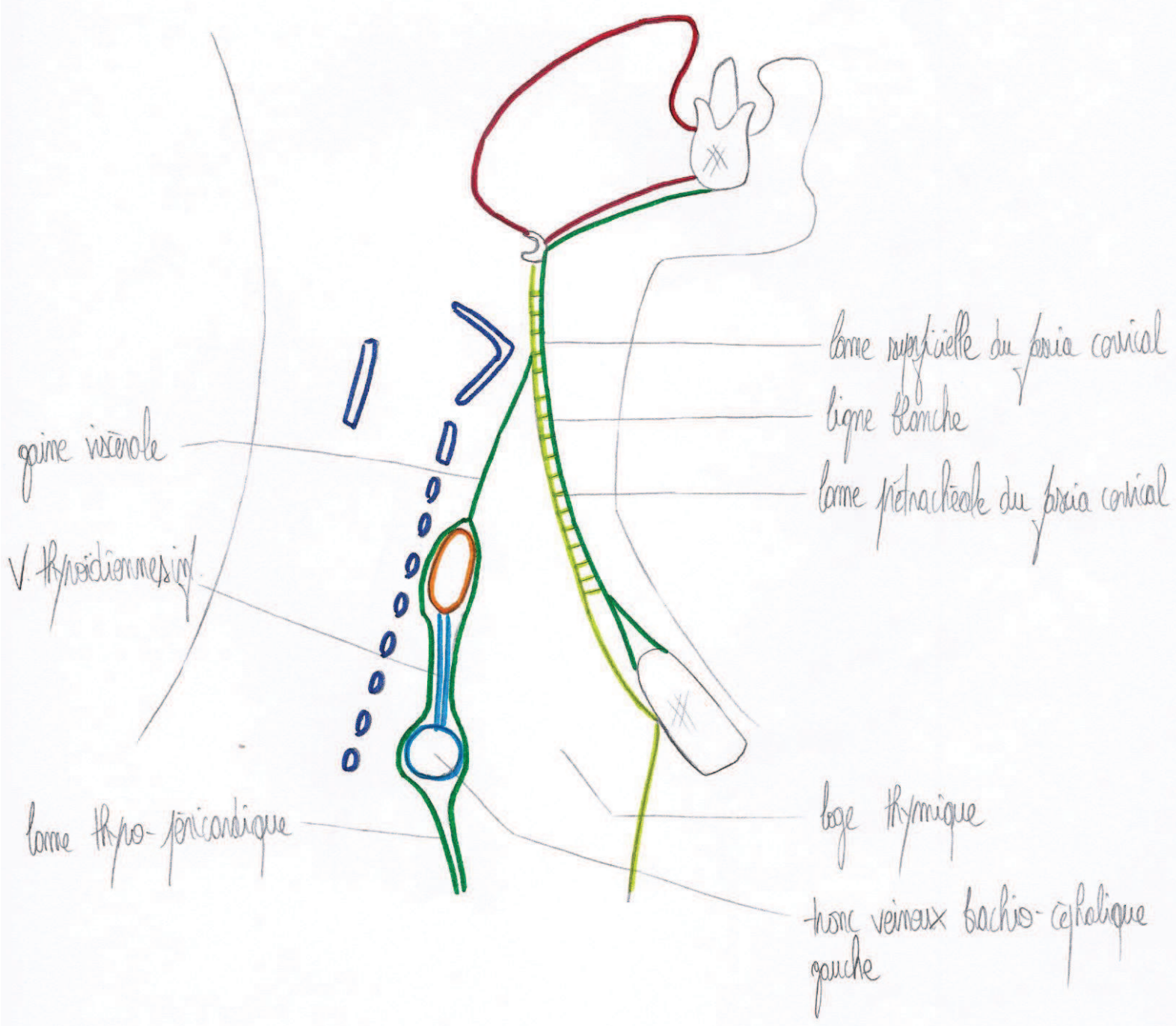
maf larynx inf. gauche

lame prévertébrale

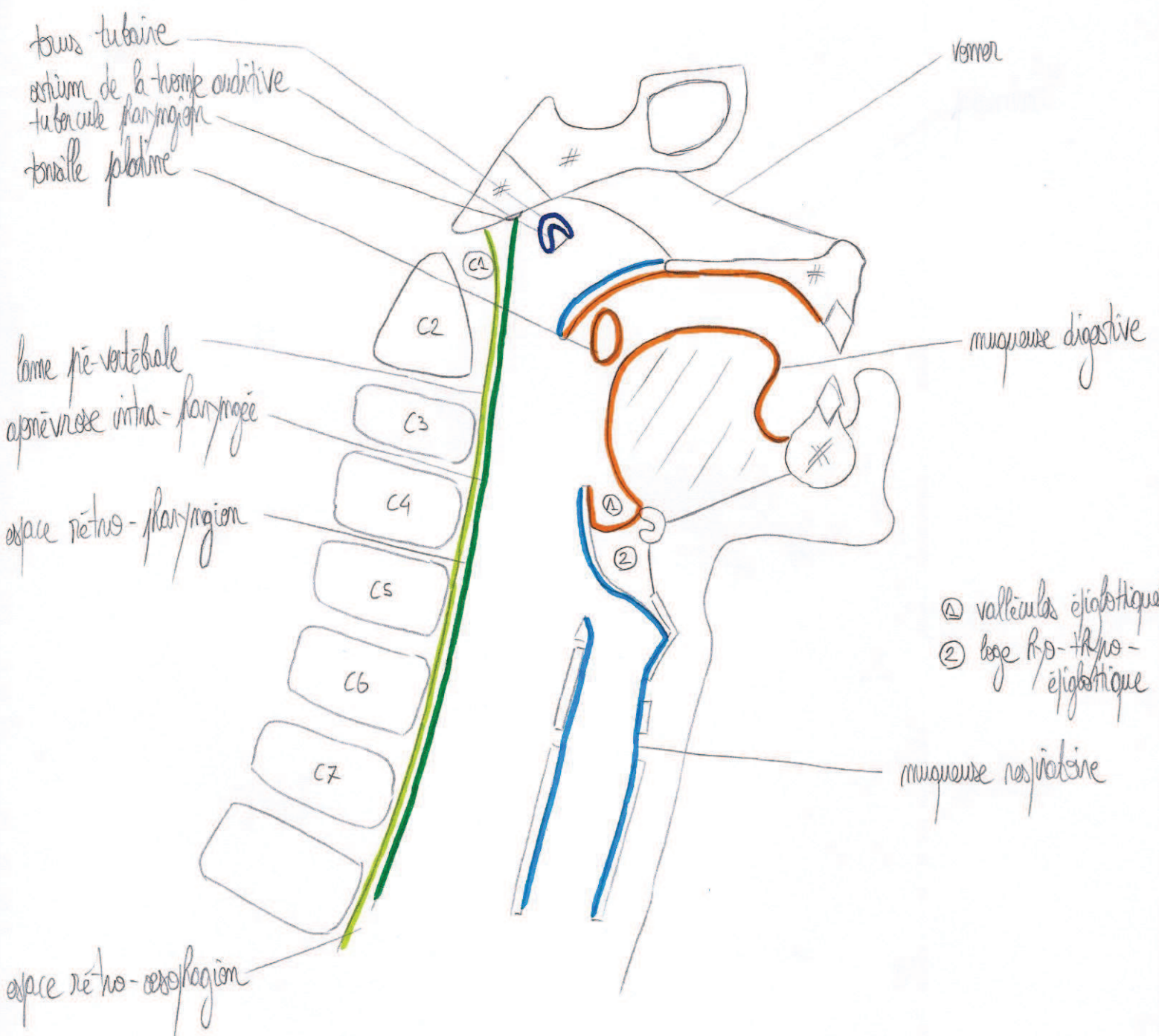


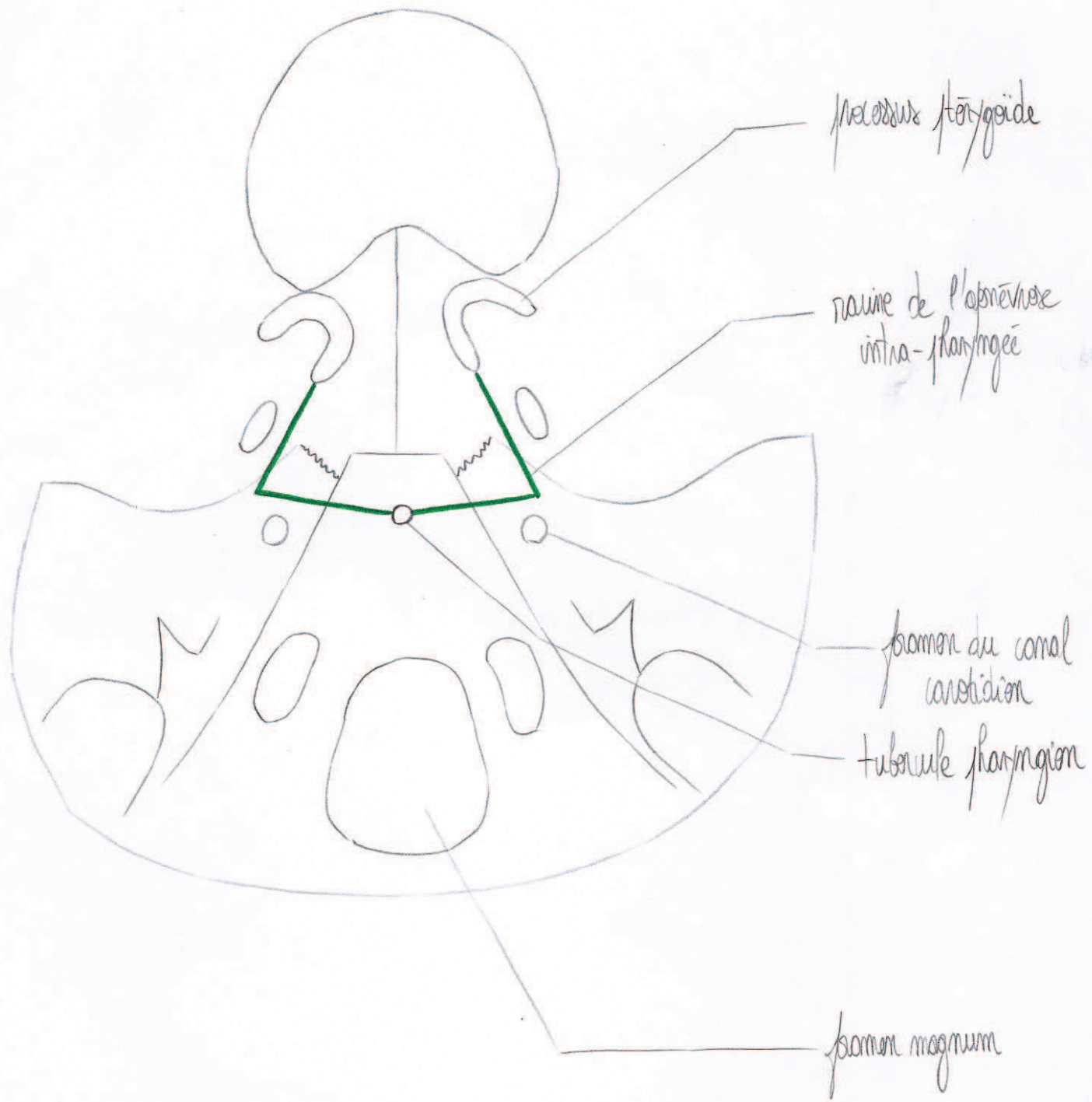
Coupe transversale en C6 / C7

Loque sagittale du cou



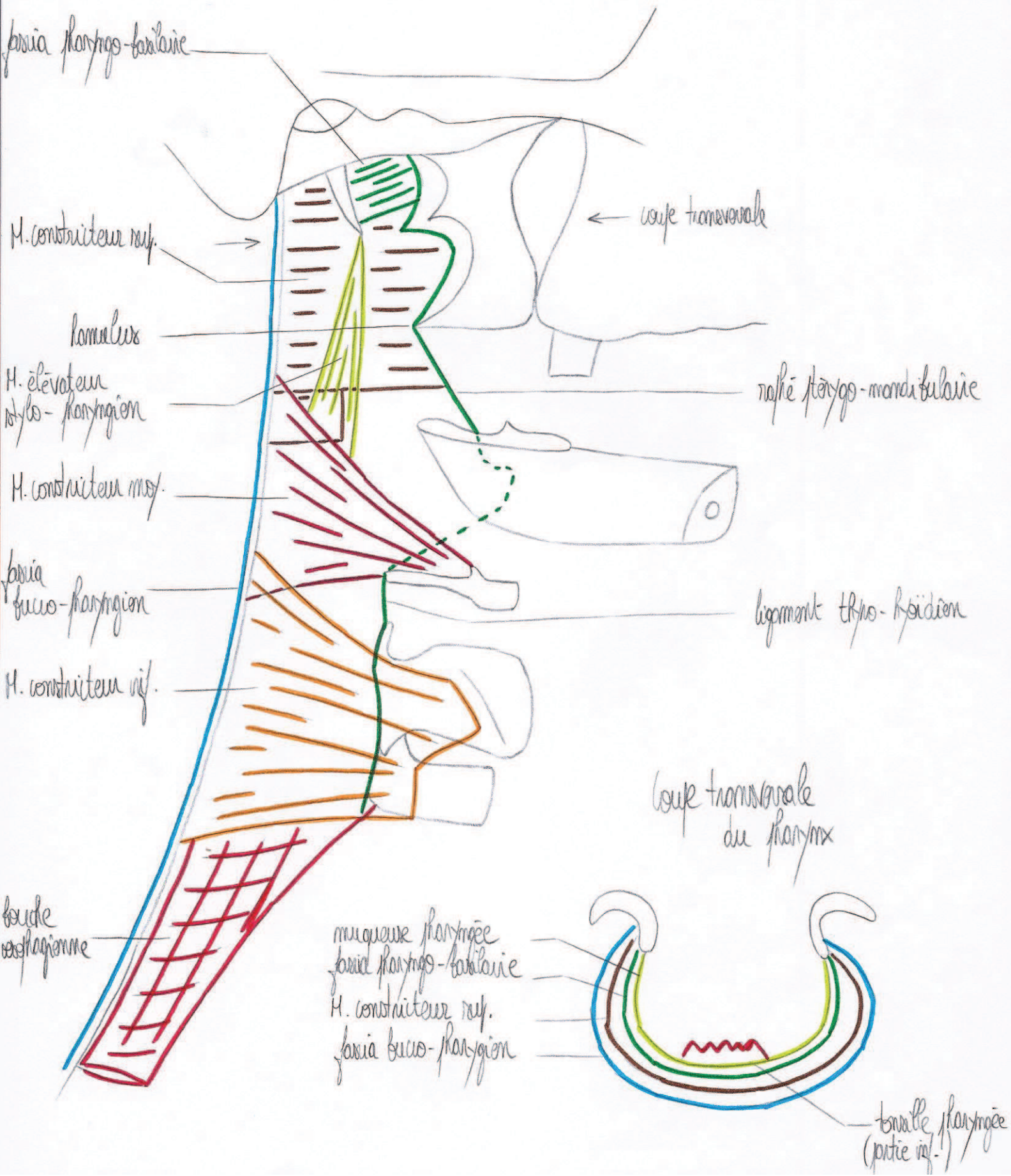
Coupe sagittale



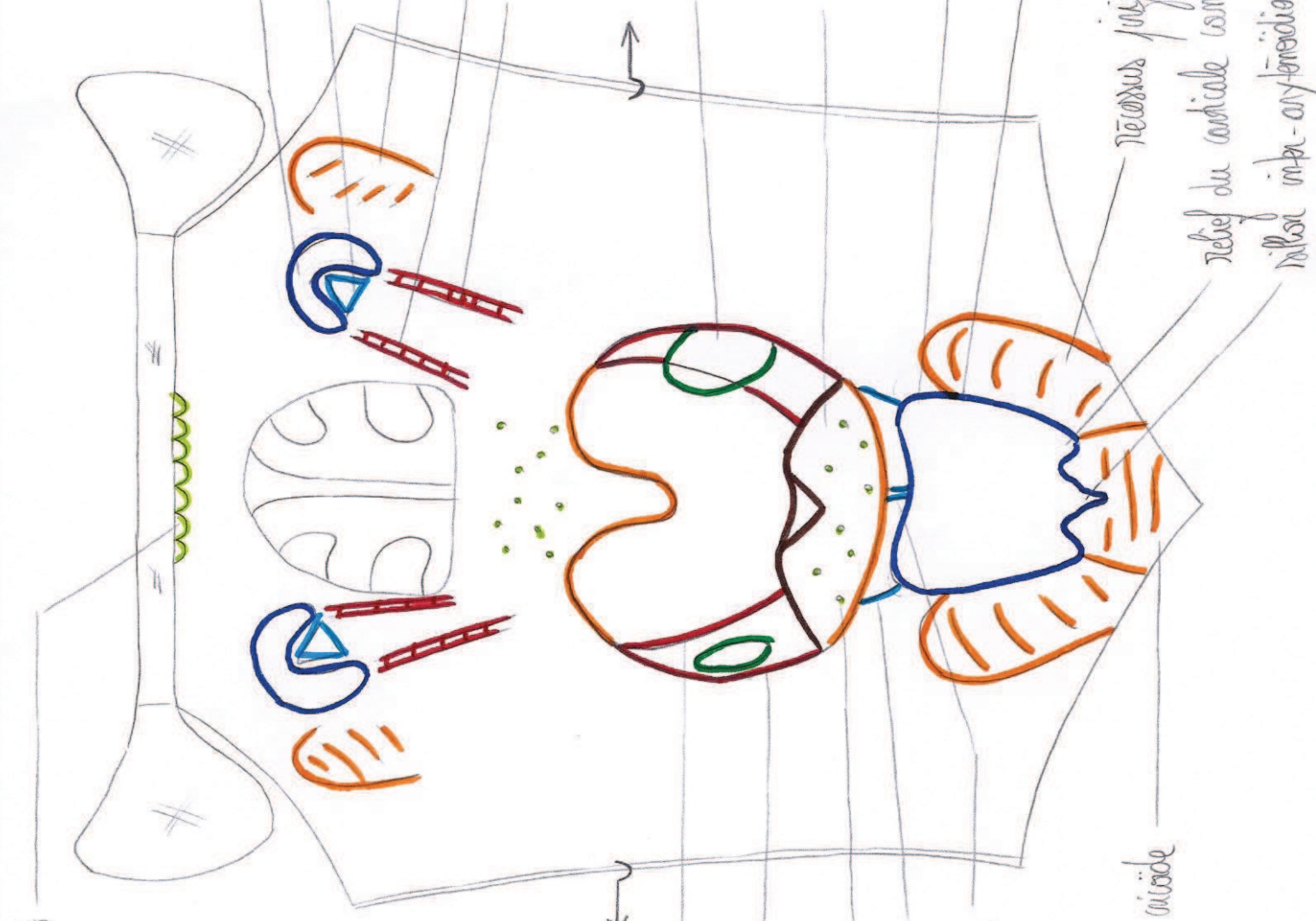

Vue inférieure de la base du crâne

Vue latérale du pharynx



Vue post. du pharynx.
(avant)



amigdalites pharyngées

tonsille tubaire

ostium de la trompe auditive

Nerveux N. V. tubaire

tonsille du H. élévateur du voile du palais
N. palatino-pharyngien

tonsille palatine (amygdale)

base de la langue (+ V linguale)

épiglotte

N. V. palatino-pharyngien

Nerveux N. V. tubaire

relief du cartilage corné

muscle impar-aryténoïdien

N. V. palatino-pharyngien

N. V. palatino-pharyngien

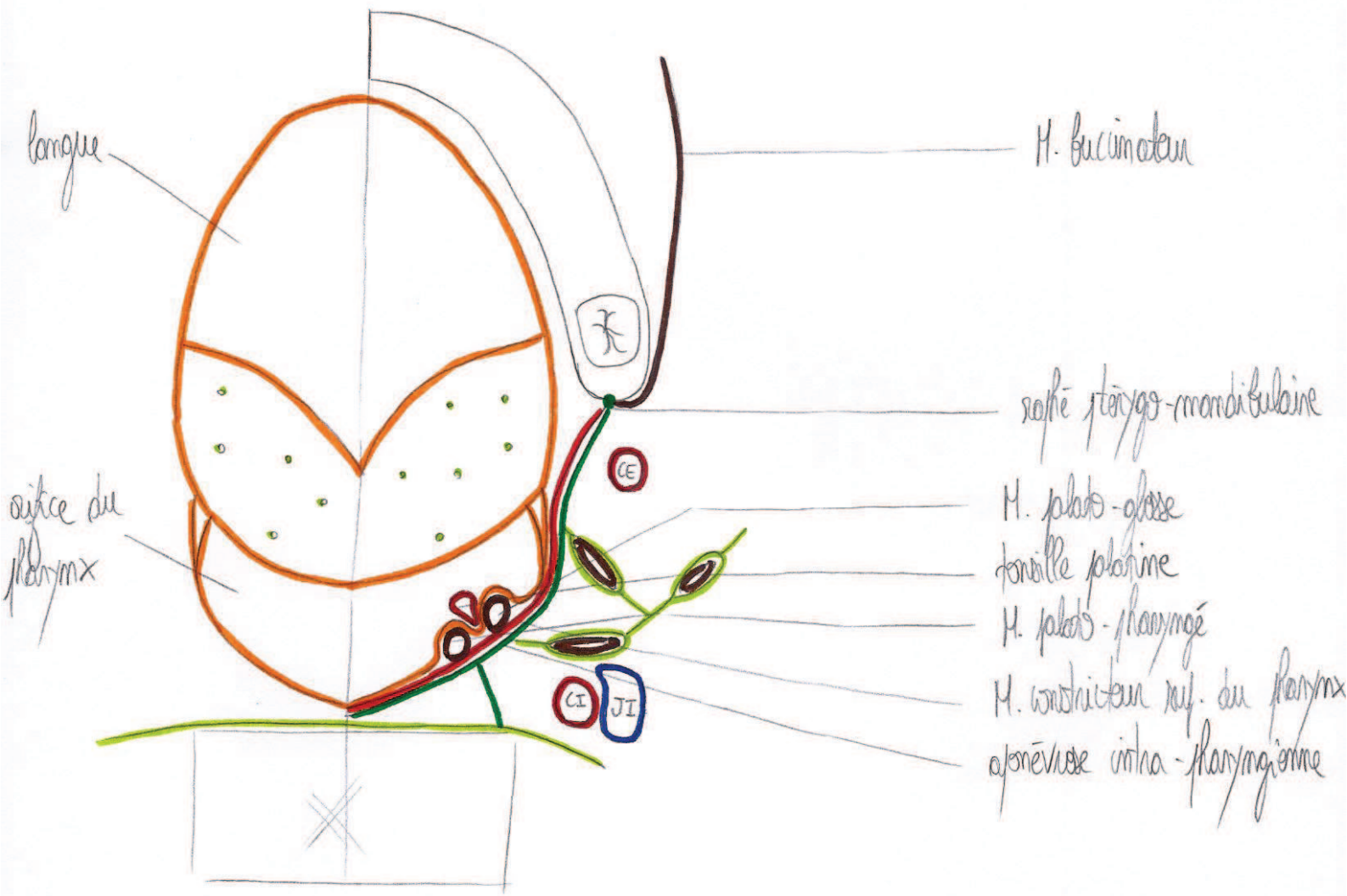
amigdalites linguales

N. V. palatino-pharyngien lat.

N. V. palatino-pharyngien méd.

relief du cartilage cricoïde

Coupe transversale en C2



Vue postérieure du pharynx (schéma)

