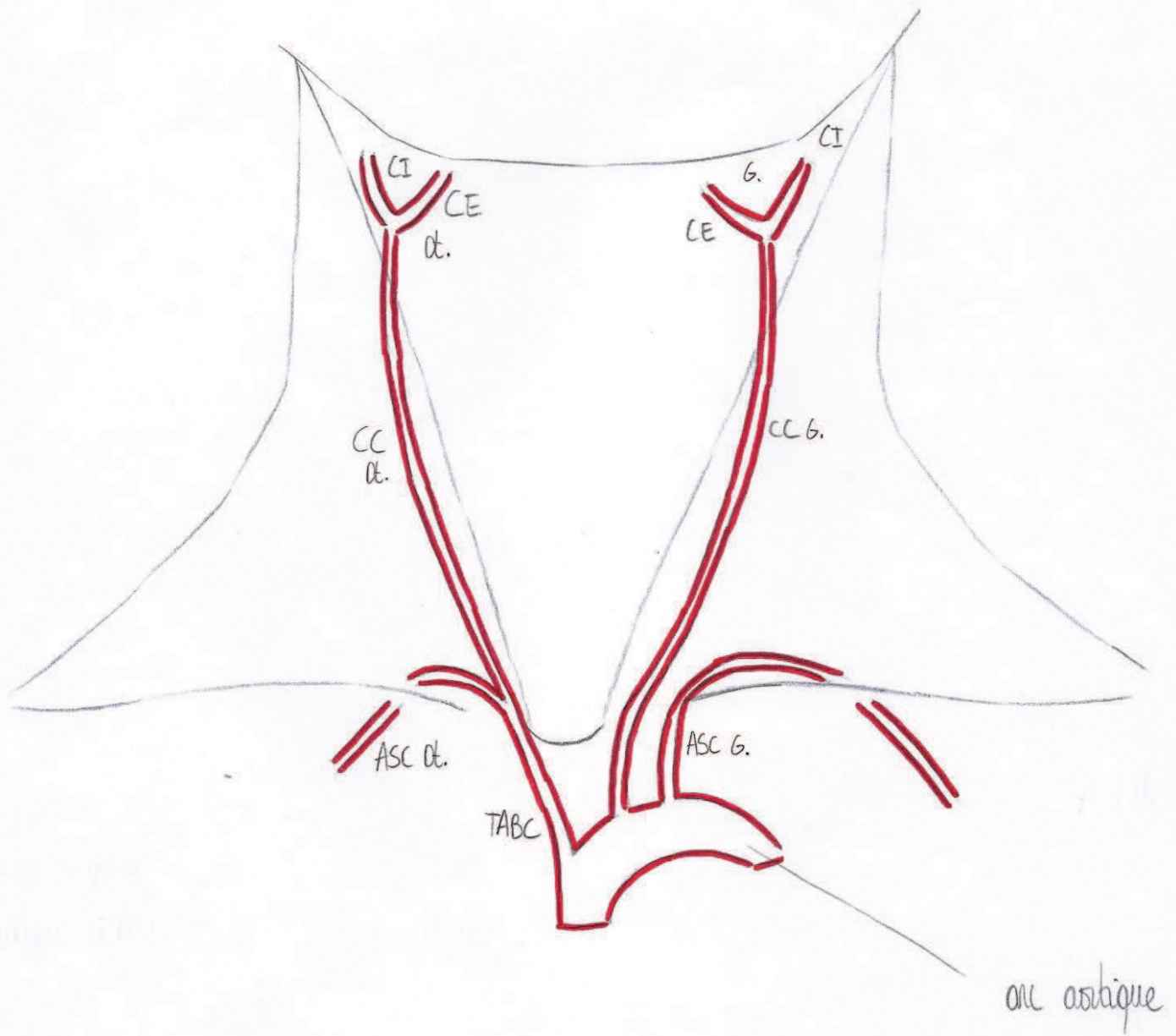



Organisation générale de la vasculisation artérielle (vue antérieure)



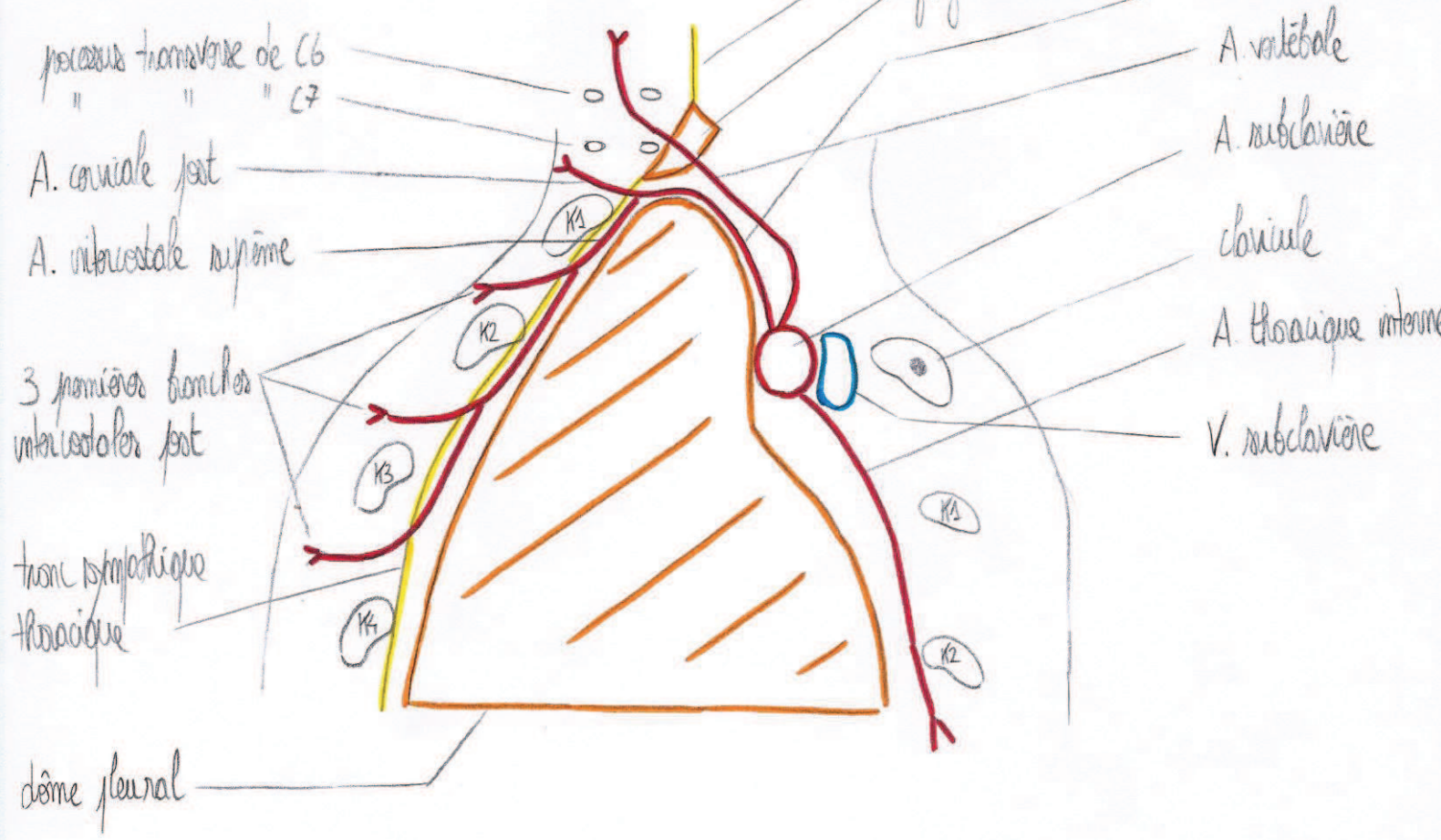
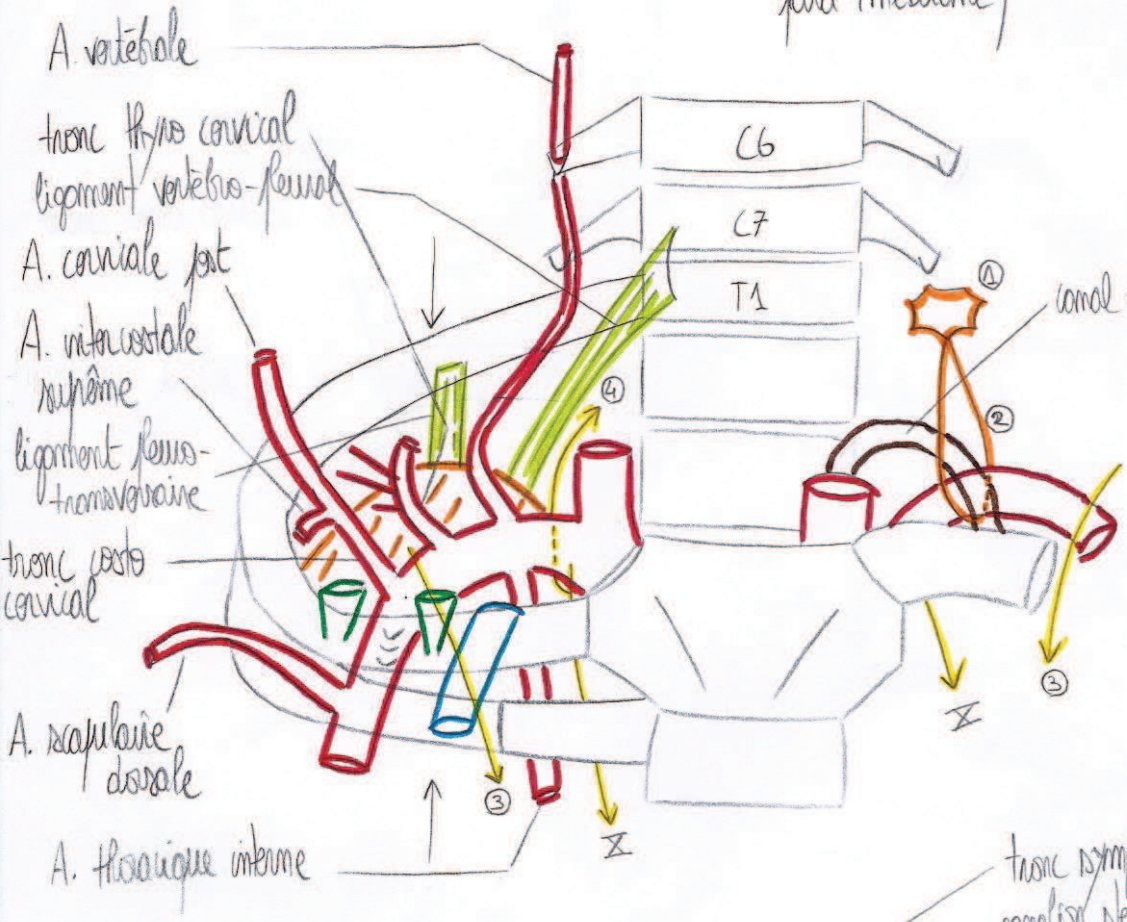
A. subclavière + collatérales

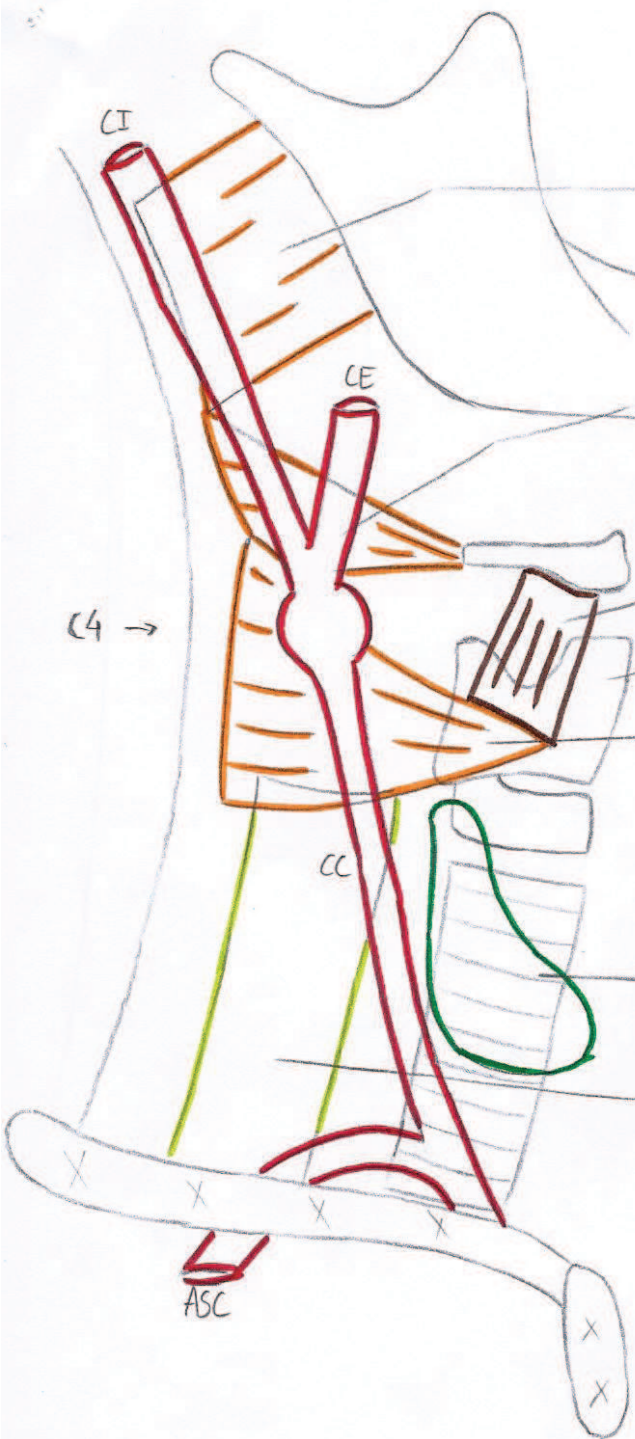
(vue antérieure et sagittale para-médiane)

tronc thyro cervical




1. A. cervicale ascendante
 2. A. transverse du cou
 3. A. supra scapulaire
- ④ ganglion stellaire
 ② anse sympathique cervicale
 ③ nerf phrénique
 ④ nerf brachio rachien droit





- M. constricteur sup. du pharynx
- M. constricteur moy. du pharynx
- M. thyrohyoïdien
- cartilage thyroïde
- M. constricteur inf. du pharynx
- glande thyroïde
- œsophage

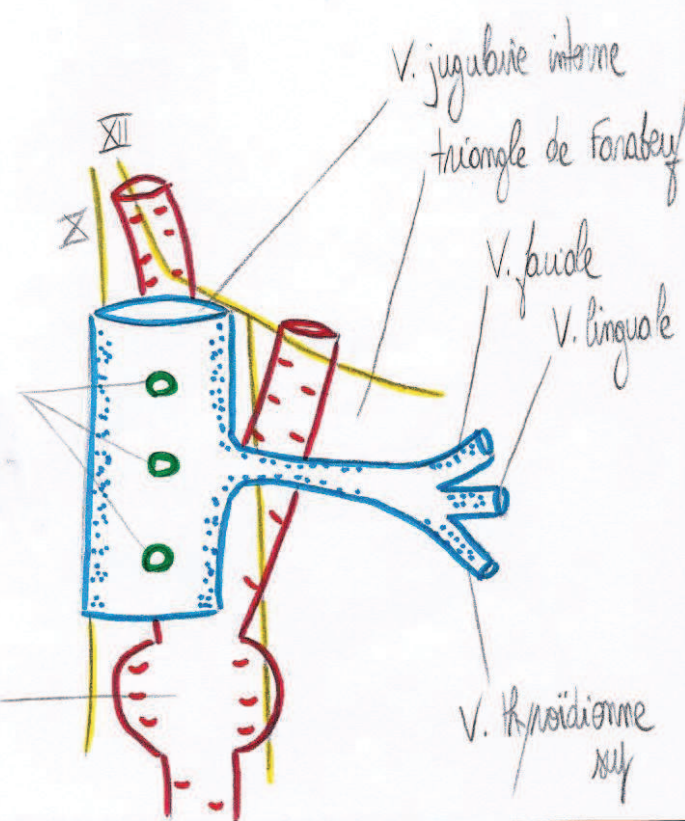
d'artère carotide commune (vue latérale)



- lymphonœuds pré et latéro-jugulaires
- gaine fibreuse carotidienne
- branche ascendante du plexus carotidien

lymphonœuds latéro-jugulaires

bulbe carotidien

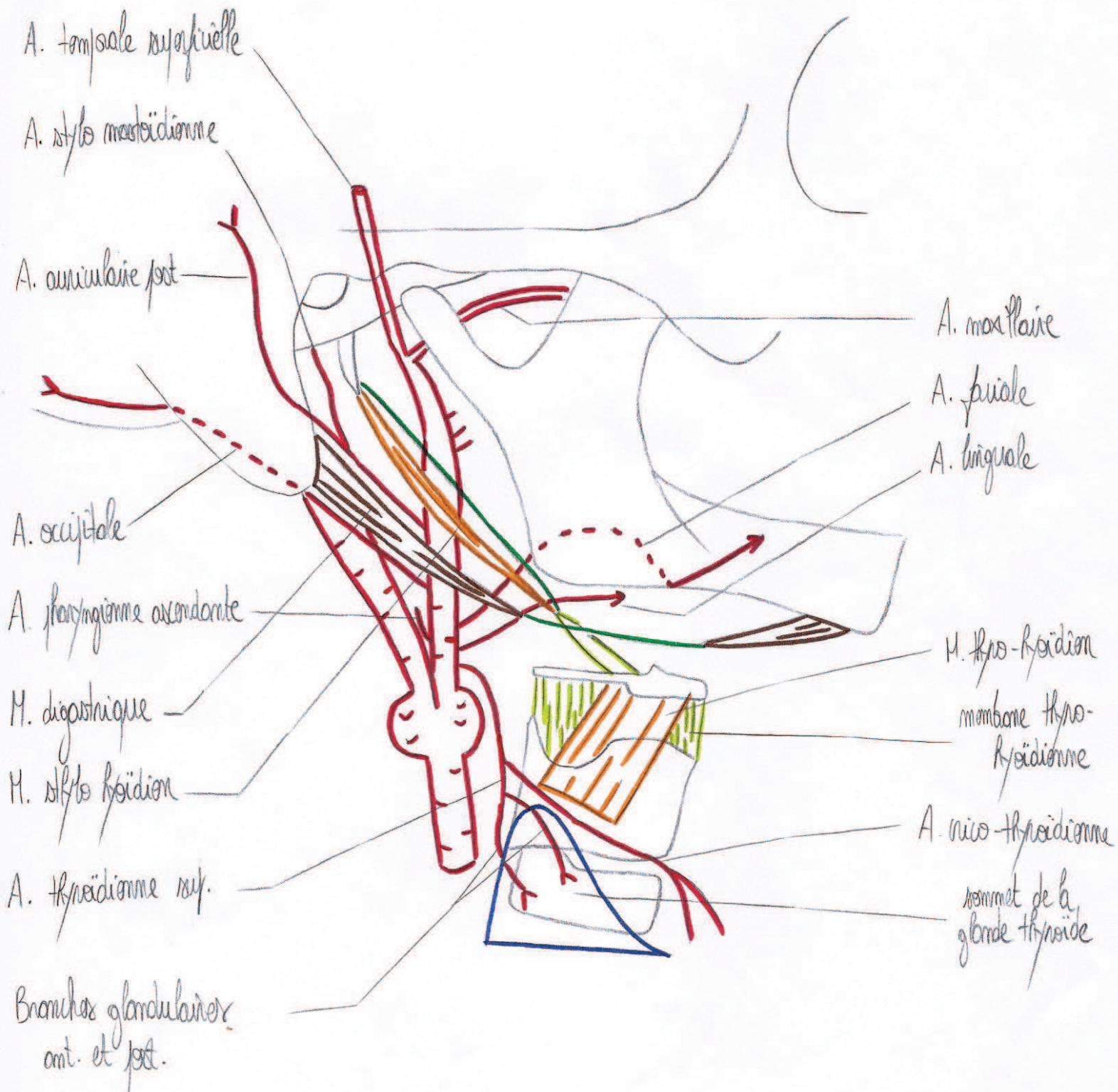


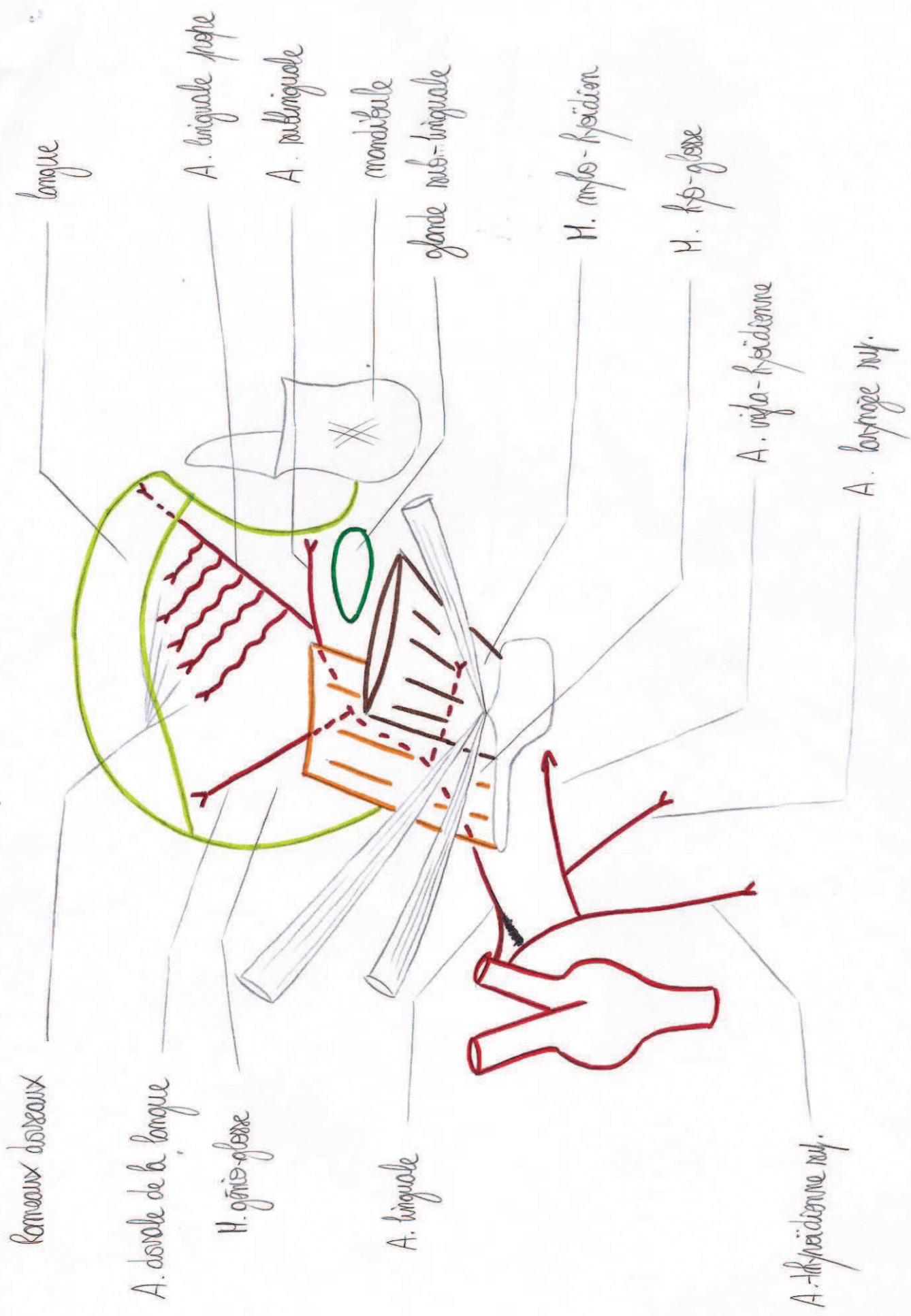
V. jugulaire interne
triang. de Forster

V. faciale
V. linguale

V. thyroïdienne sup.

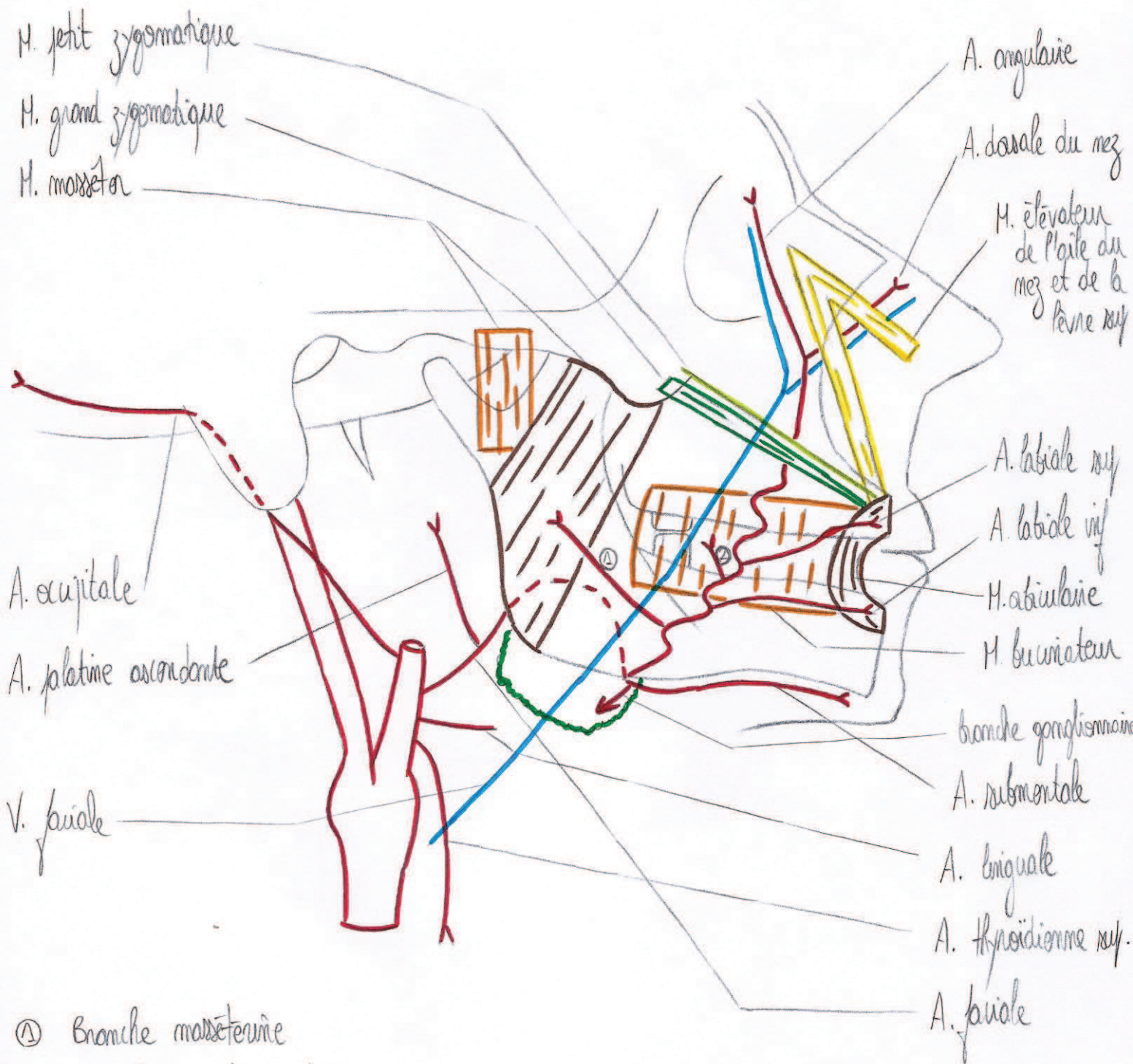
d'artère carotide externe + collatérales
(vue latérale)





d'artère linguale + collatérales (vue latérale)

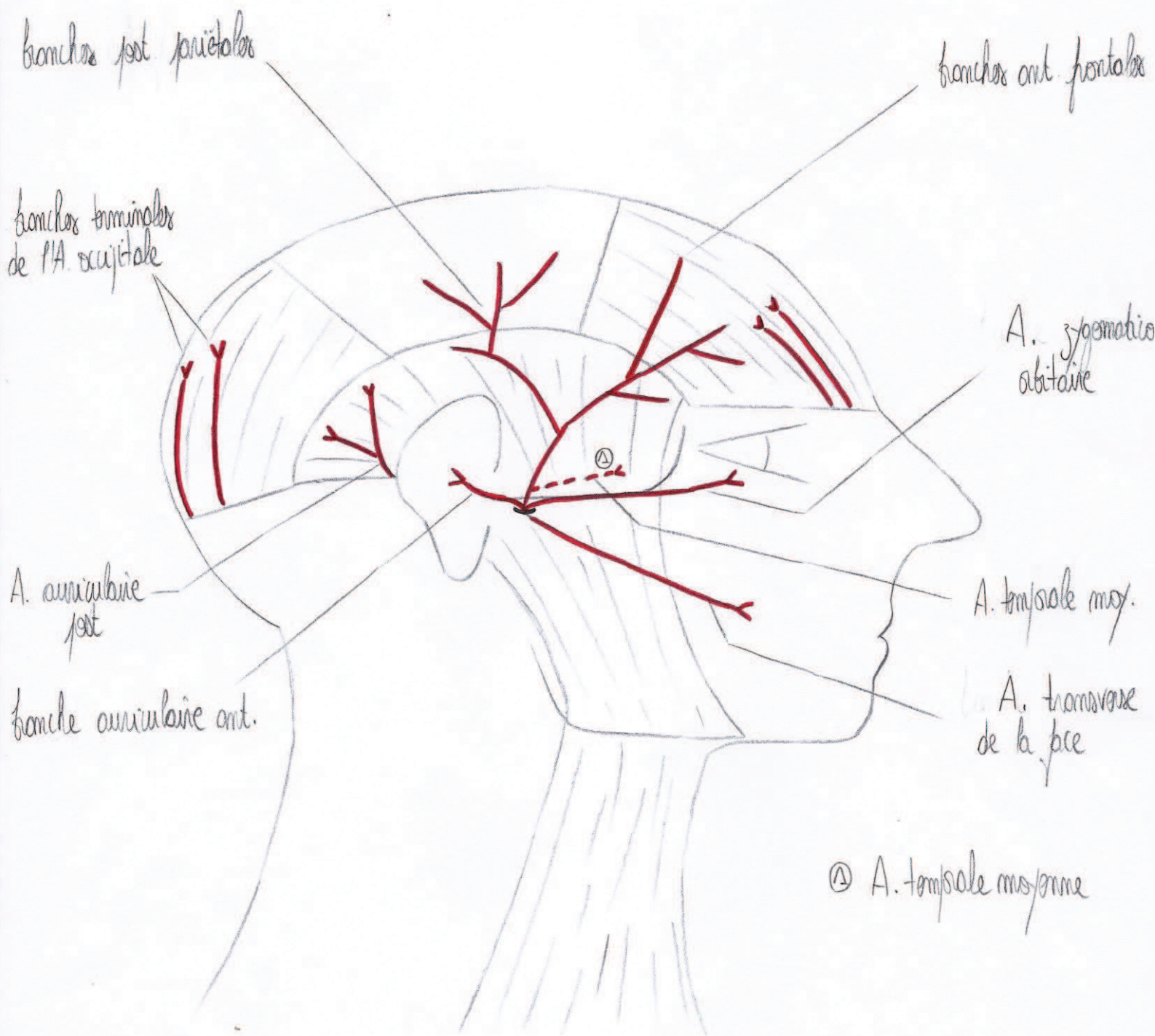
d'artère faciale + collatérales
(vue latérale)



① Branche masséterie

② Branche du buccinateur

d'artère tempore superficielle + collatérales
(vue latérale)



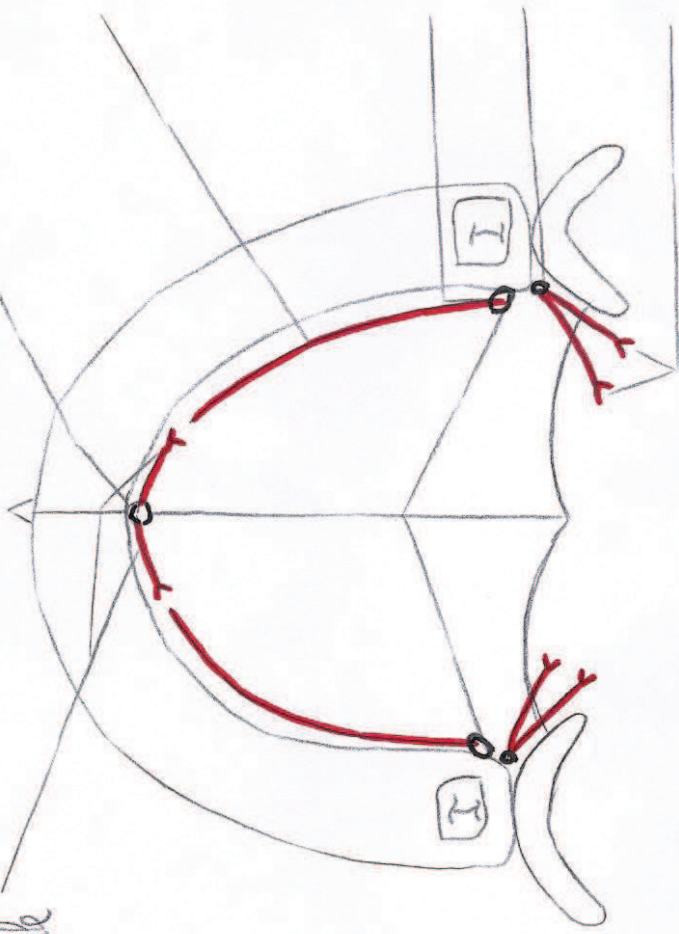
foramen du canal naso-platine

A. grande platine

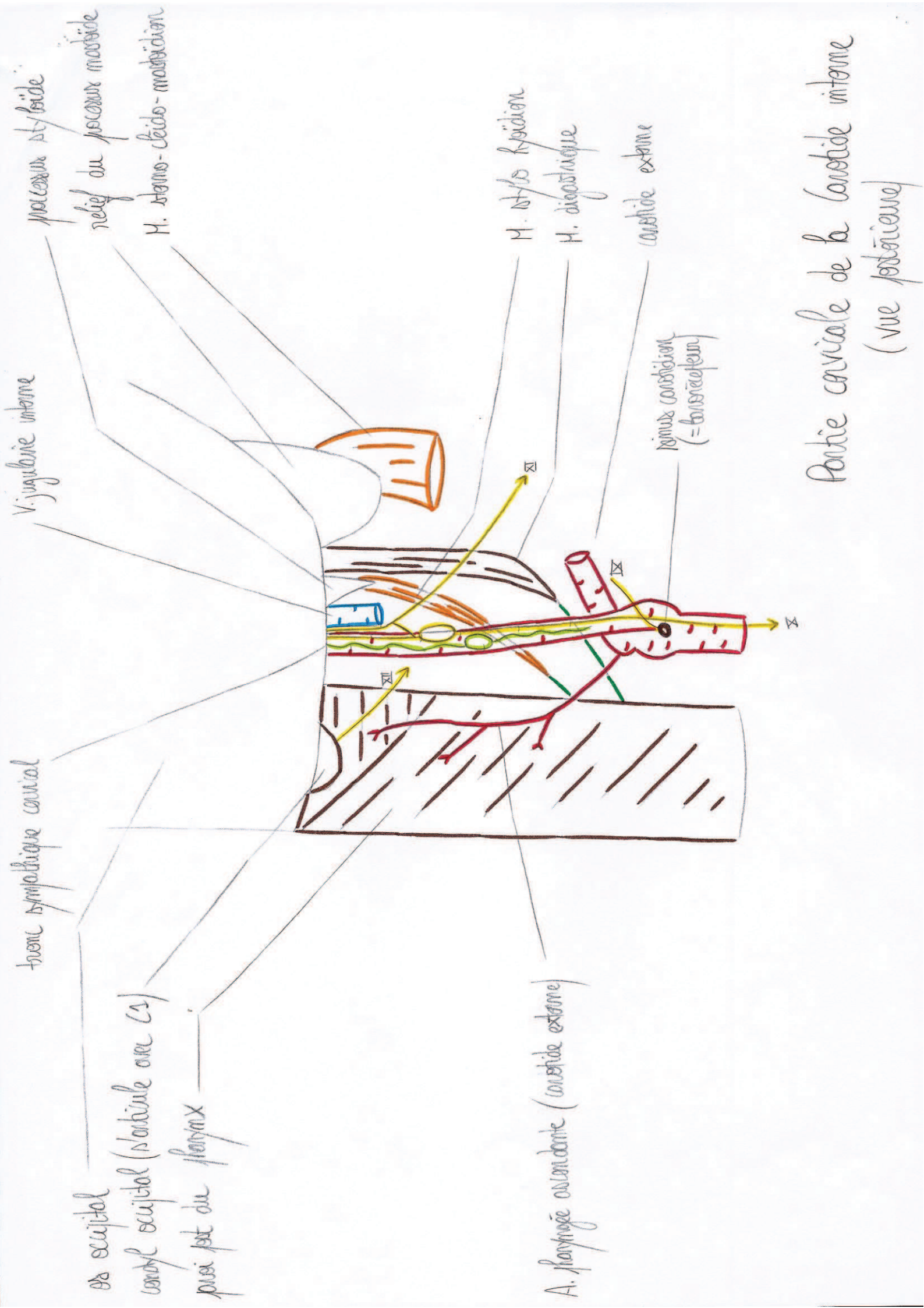
foramen grand platine
foramen petit platine

A. petites platinex

branches maxillaires
laterale et mediale



d'artere platine descendante + collaterales / terminales
(vue inferieure)



processus styloïde
 relief du processus mastoïde
 M. stylo-hyoïdien

V. jugulaire interne

tronc sympathique cervical

os occipital
 condyle occipital (articulé avec C1)
 plexus lat du pharynx

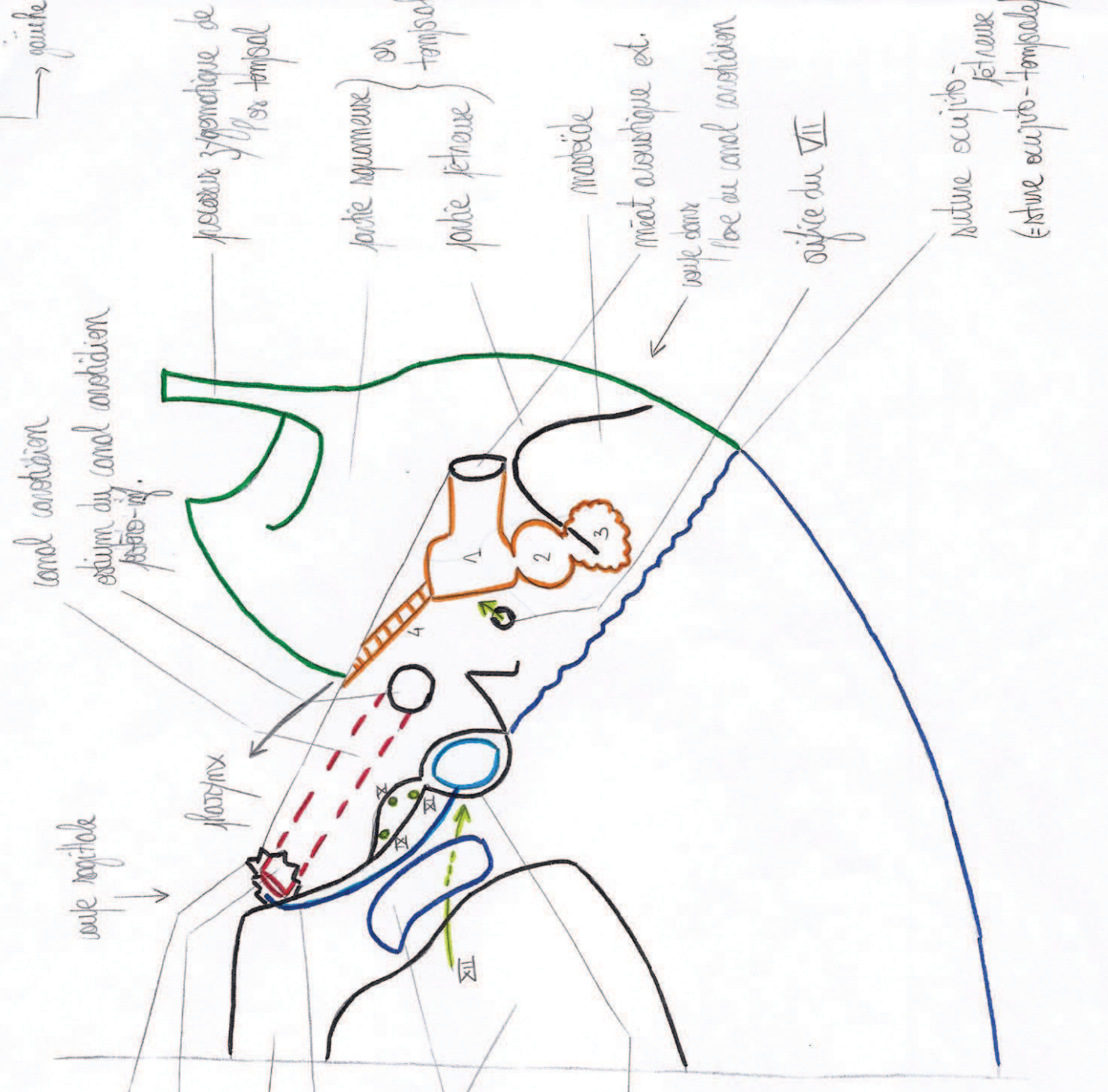M. stylo-hyoïdien
 M. digastrique
 carotide externe

plexus carotidien
 (= tonsillar plexus)

A. pharyngée ascendante (carotide externe)

Partie cervicale de la carotide interne
 (vue postérieure)

vertical
→ gauche

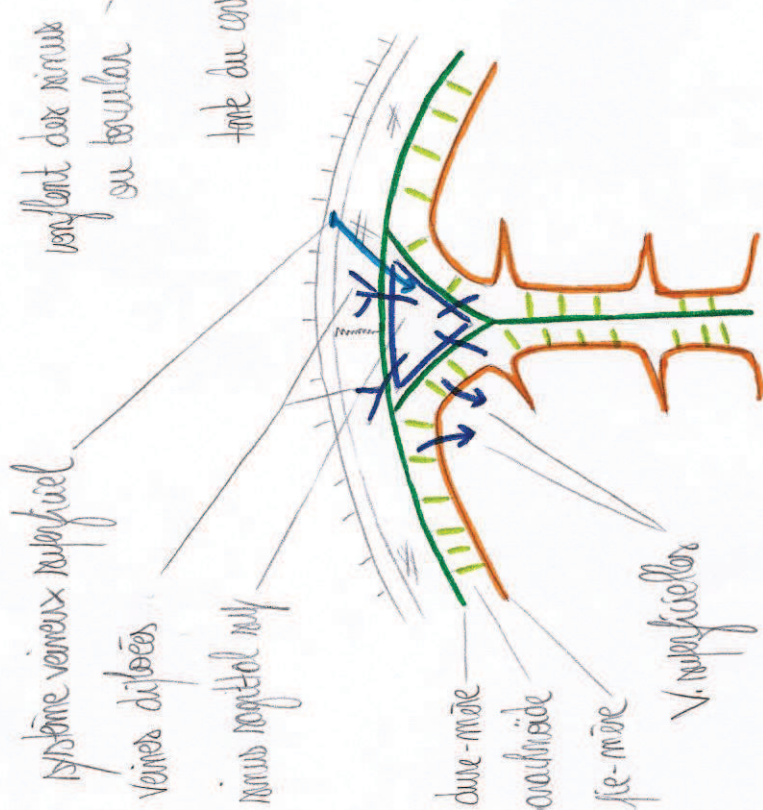
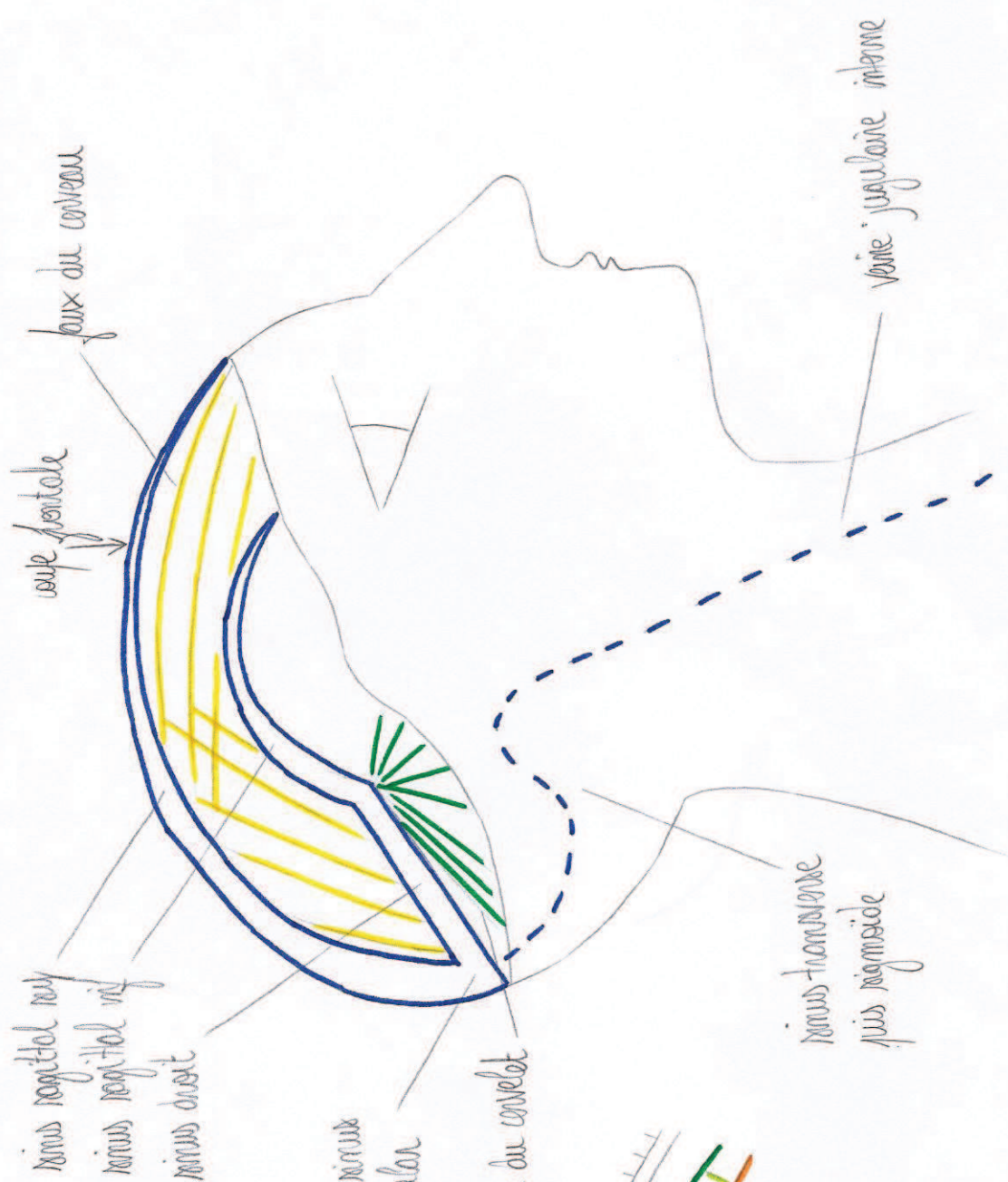


foramen déchiré
 cavité interne
 ex occipital
 sinus pétreo-occipital
 foramen magnum
 condyle occipital
 foramen jugulaire
 cannelure interne
 (vue inférieure)

canal carotidien
 extrémité inf.
 os temporal
 partie squameuse
 partie pétreuse
 mastoïde
 meatus acoustique ext.
 bulbe denté
 foramen du canal carotidien
 orifice du VII
 suture occipito-pétreuse
 (= suture occipito-temporale)

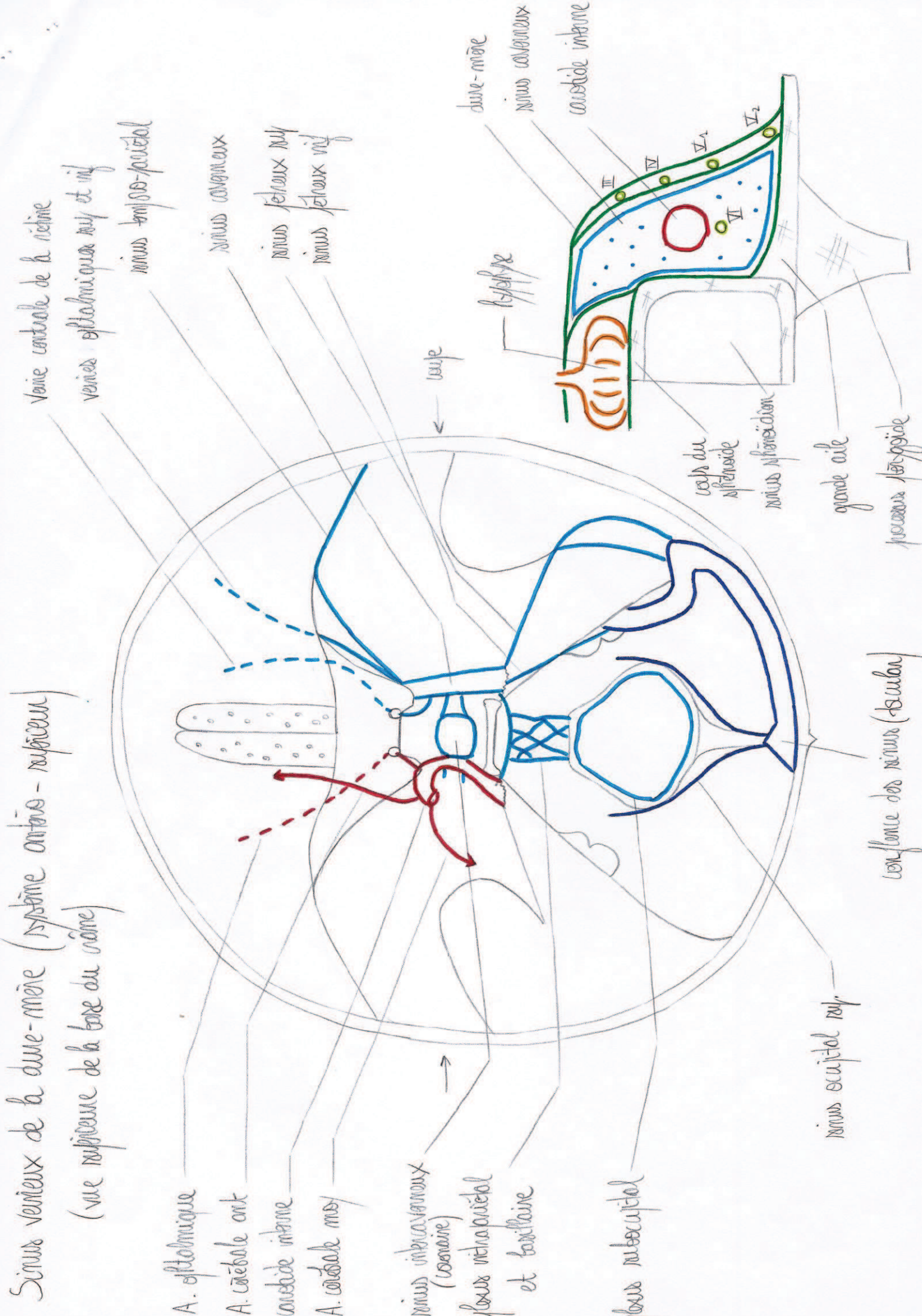
Partie intralabyrinthine de la cavité interne (vue inférieure)

- 1. cavum tympanique
 - 4. canal de la trompe auditive
 - 2. antre mastoïdien
 - 3. cellules mastoïdiennes
- oëille moyenne
 (pre-tympanique)



Sinus veineux de la dure-mère (système veineux profond)

Sinus veineux de la dure-mère (système antéro-postérieur)
 (vue supérieure de la base du crâne)



A. optique

A. carotéale ant

carotide interne

A. carotéale moy

sinus intercavernaux (cavitaire)

sinus intrapetrotal et tertiaire

sinus sous-occipital

sinus occipital sup

confluence des sinus (torulus)

Veine centrale de la rétine

veines optiques sup et inf

sinus tertiaire

sinus cavernaux

sinus fessiers sup

sinus fessiers inf

torus

hypophyse

dure-mère

sinus cavernaux

carotide interne

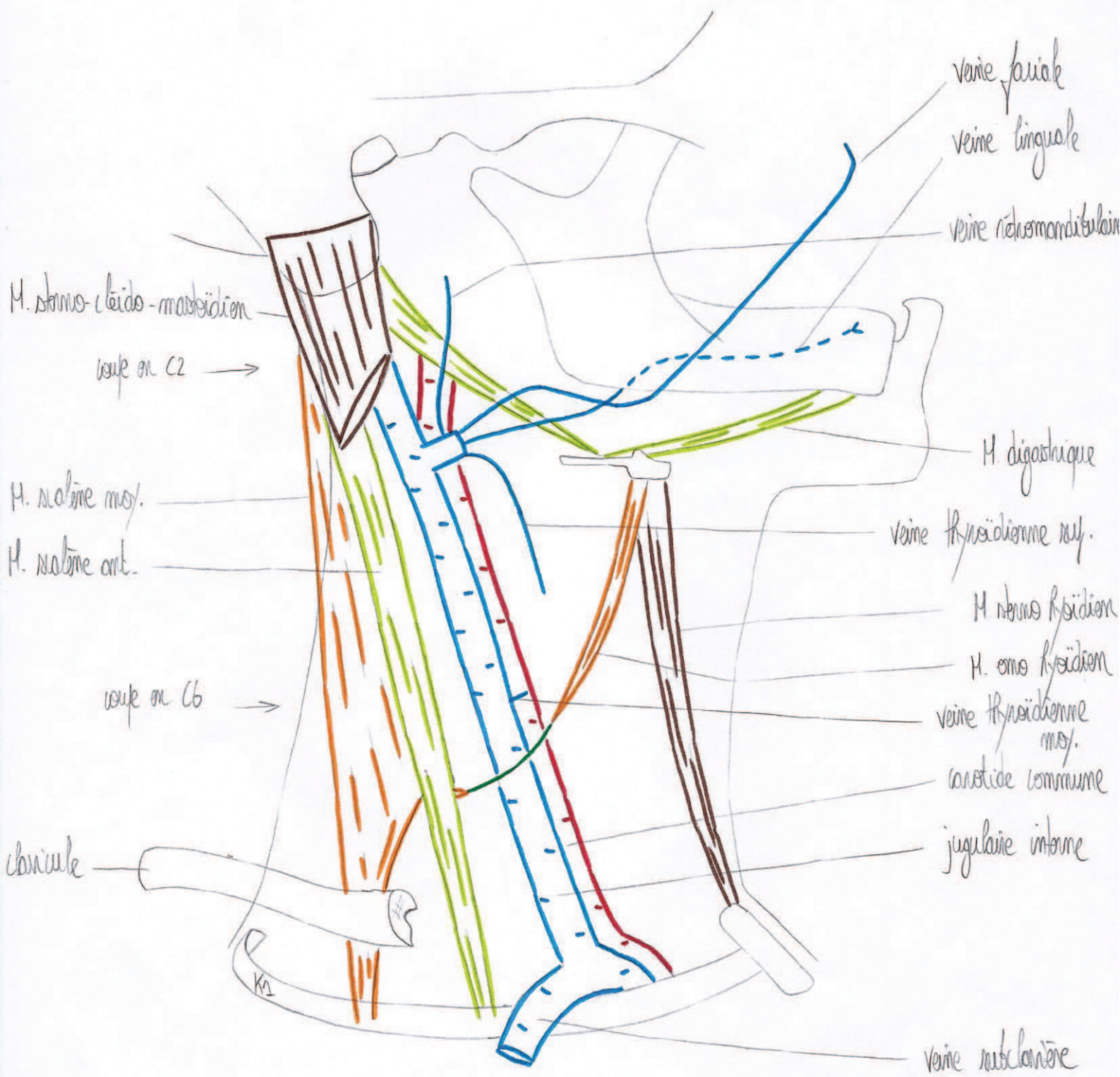
corps du sphénoïde

sinus sphénoïdaux

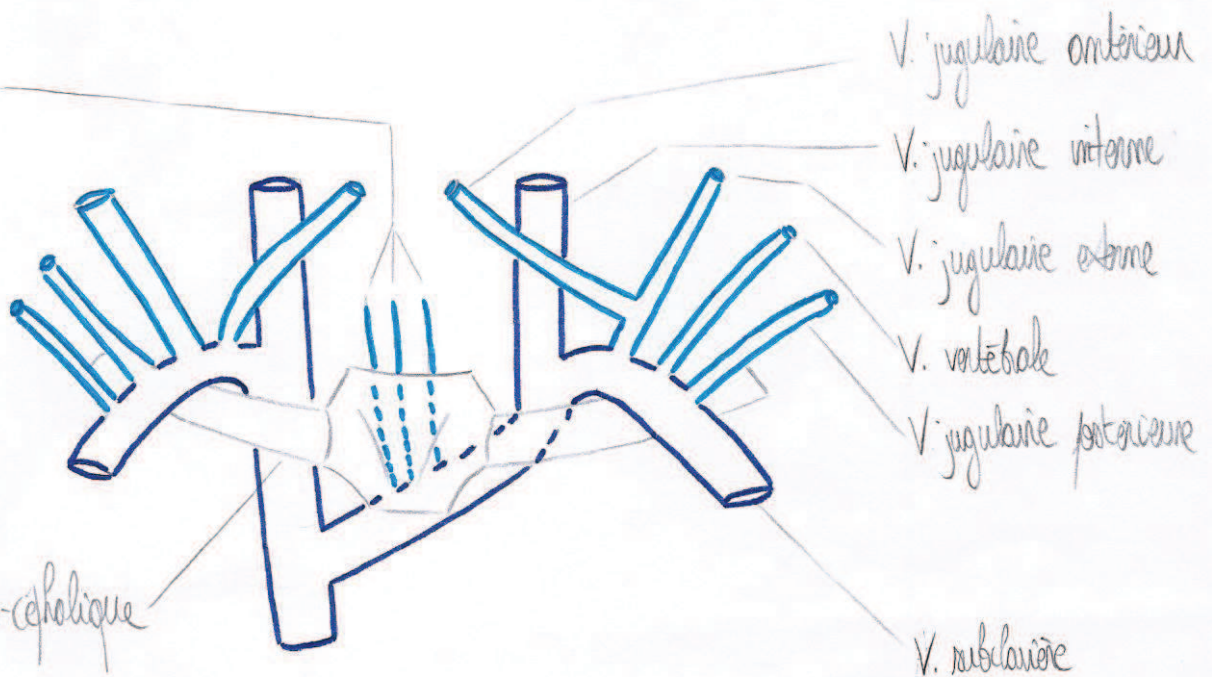
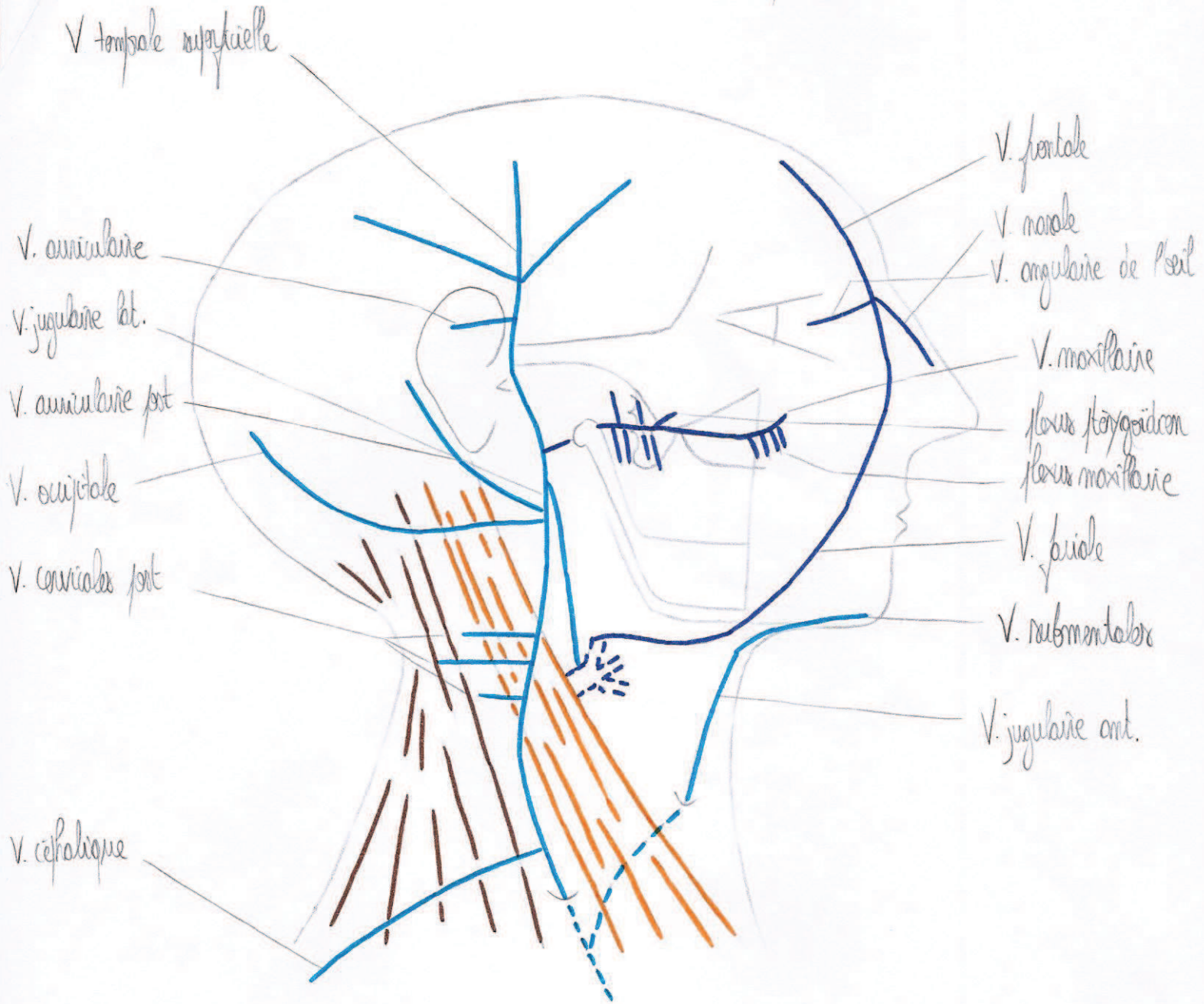
grande aile

processus sphénoïdale

Veine jugulaire interne (vue latérale)



Veines jugulaire externe et jugulaire antérieure (vue latérale et antérieure)



Coupe en C4

