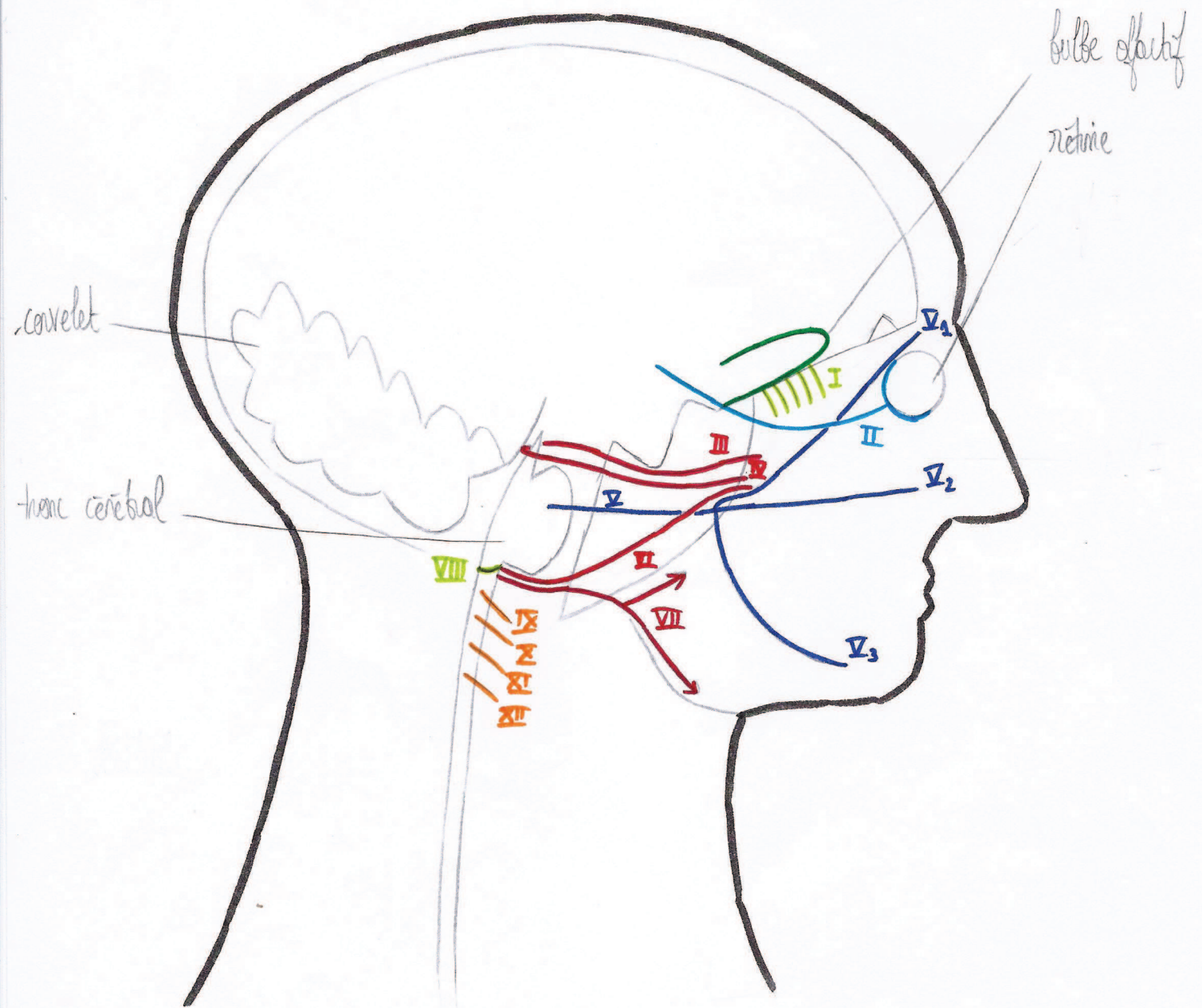
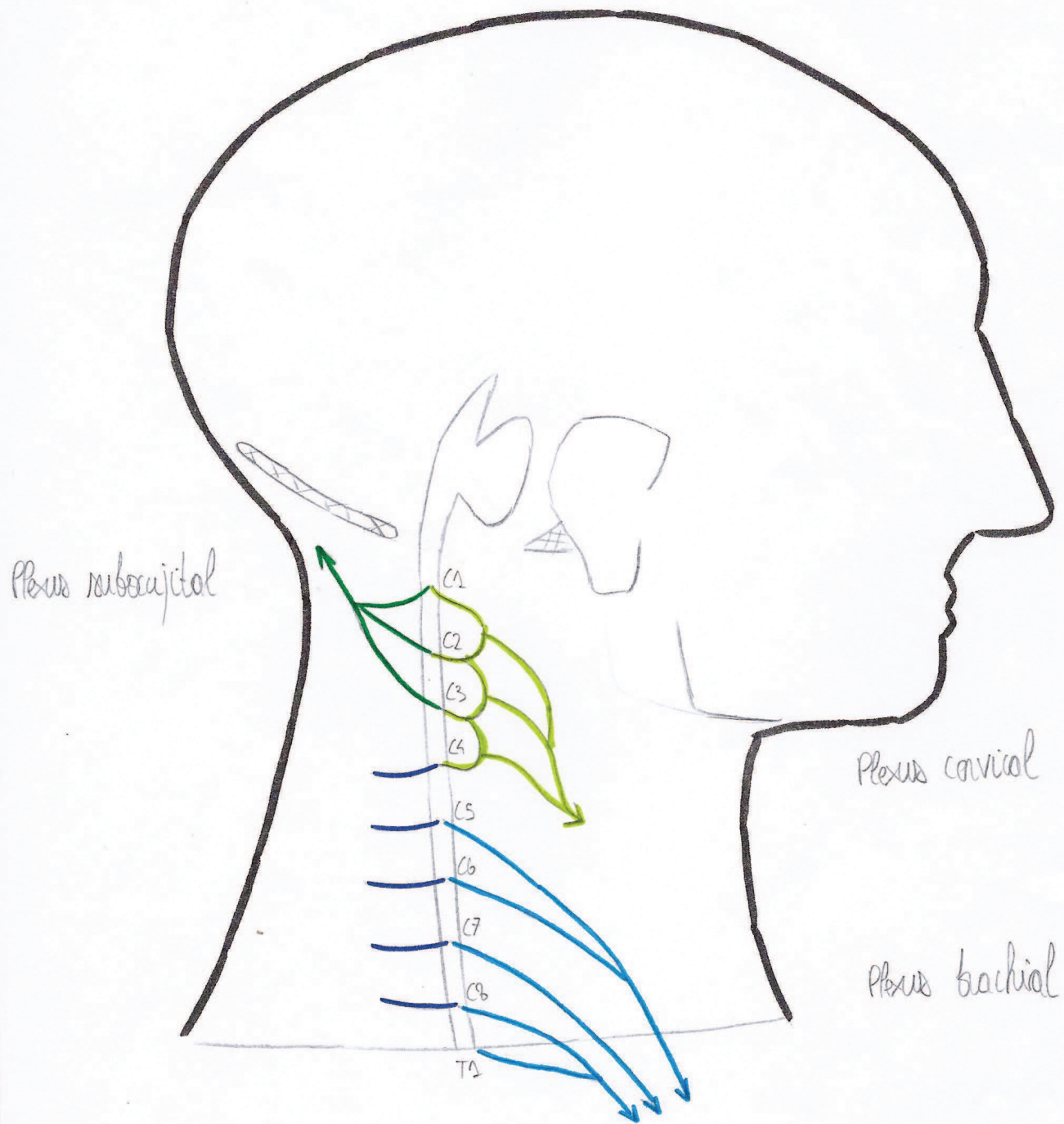


Organisme générale des structures nerveuses
Nerfs crâniens



Organisation générale des structures nerveuses
Moelle spinale



de la base du crâne

Ois frontal

partie orbitaire
(= toit de l'orbite)

Ethmoïde

lame criblée = gouttière olfactive
crista galli

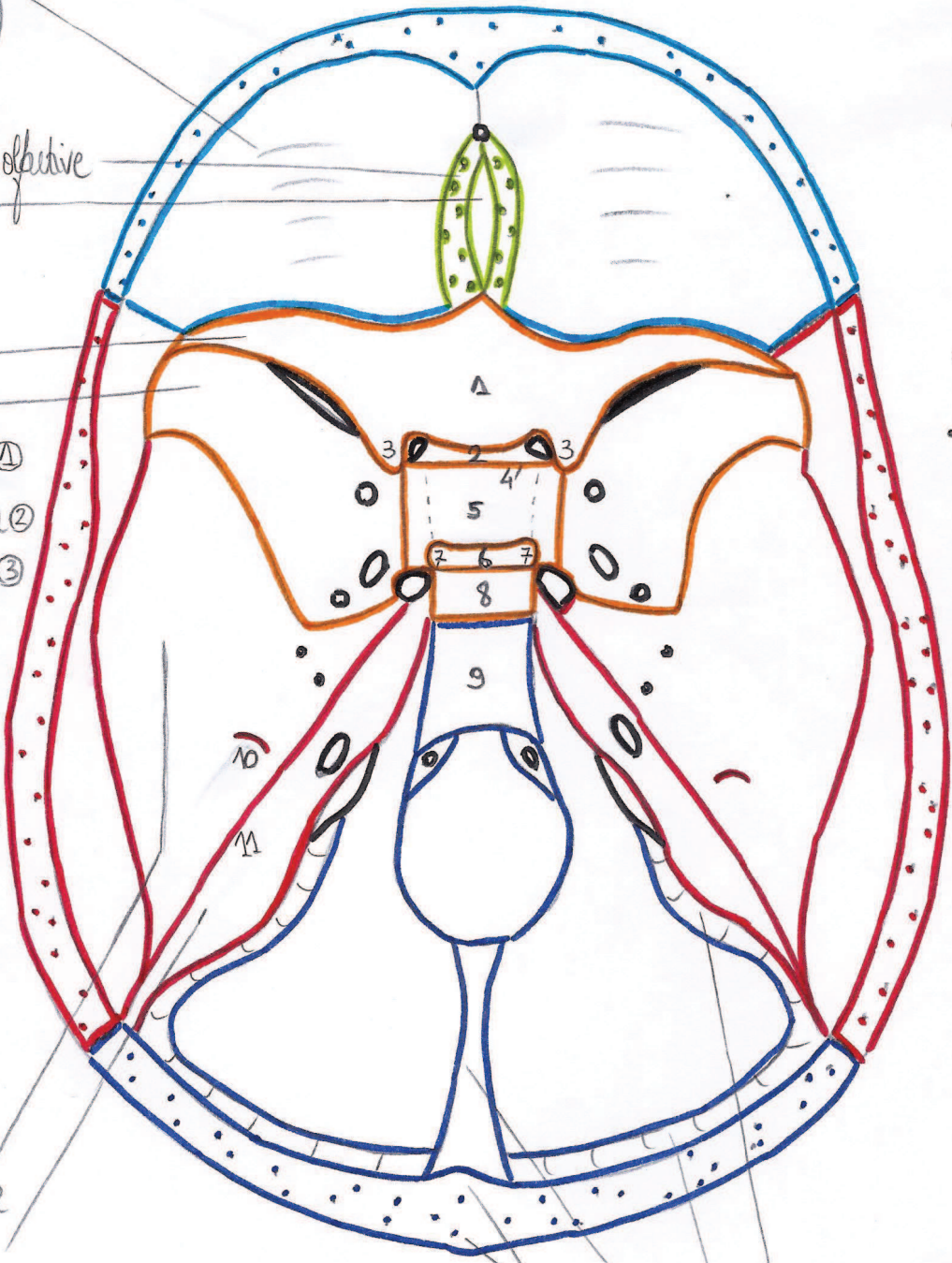
Sphénoïde

petite aile
grande aile
jugum sphénoïdal ①
sillon chiasmatique ②
processus clinioïde ant. ③
tubercule de la selle ④
selle turque (= fosse hypophysaire) ⑤
dés de la selle ⑥
processus clinioïde post. ⑦

lame quadrilatère ⑧
processus barillaire ⑨
⑧ + ⑨ = clivus

Temporal

partie squameuse
partie pétreuse
eminencia arcuata ⑩
(= relief des canaux semi-circulaires)
criste pétreuse ⑪



• foramen caecum

• fissure orbitaire sup.

• canal optique

• foramen rond

• foramen ovale

• foramen lacrum (ou déchiré)

• foramen épineux

• hiatus des nerfs petit et grand opt.

• meatus acoustique int.

• foramen magnum

• canal hypoglossaire

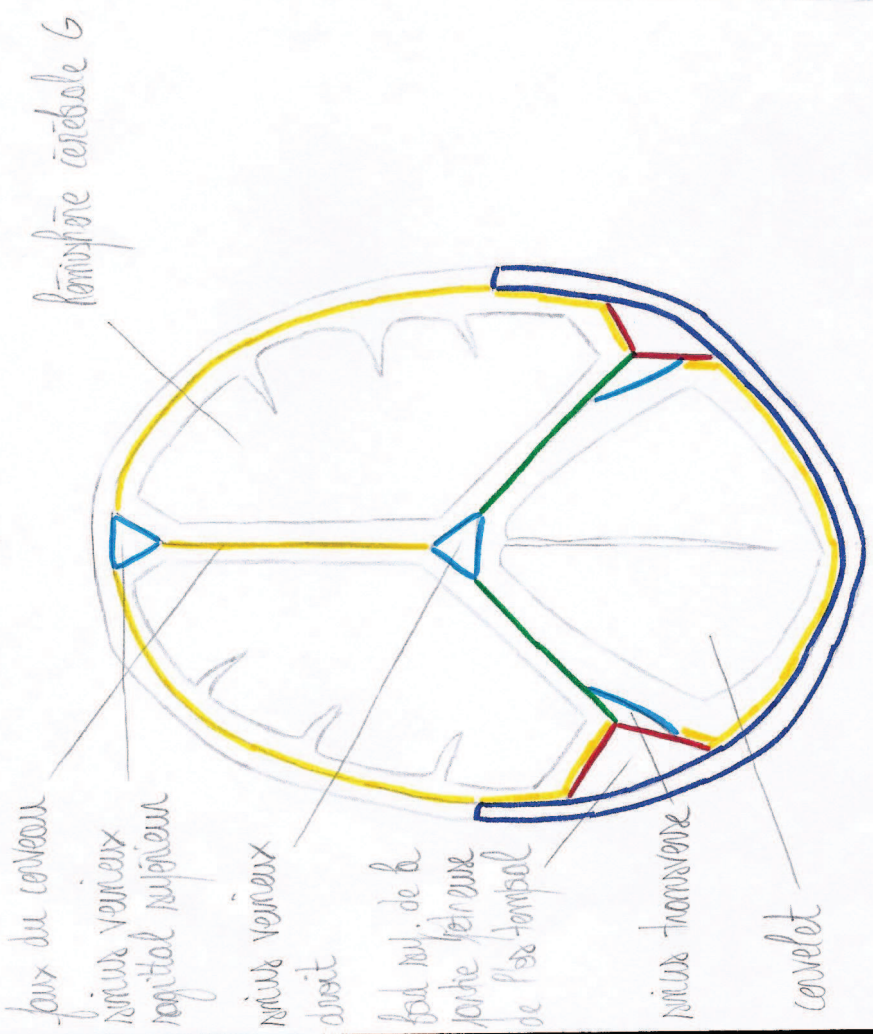
• foramen jugulaire

Occipital

sillon du sinus sigmoïde
sillon du sinus transverse
criste occipitale interne
protubérance occipitales int. et

Coupe frontale de la tête crânienne
postérieure

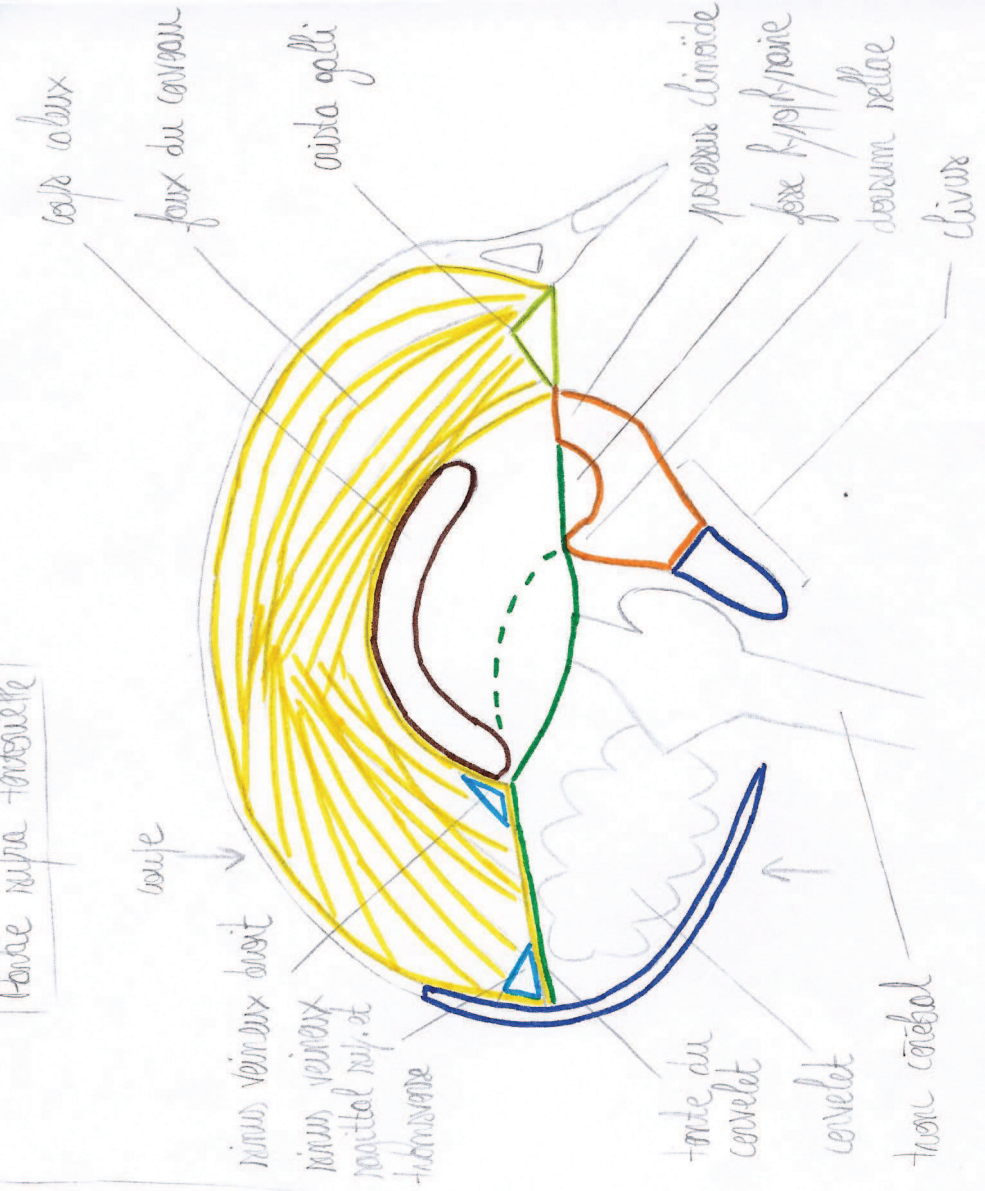Pontie supra-tentorielle



Pontie infra-tentorielle

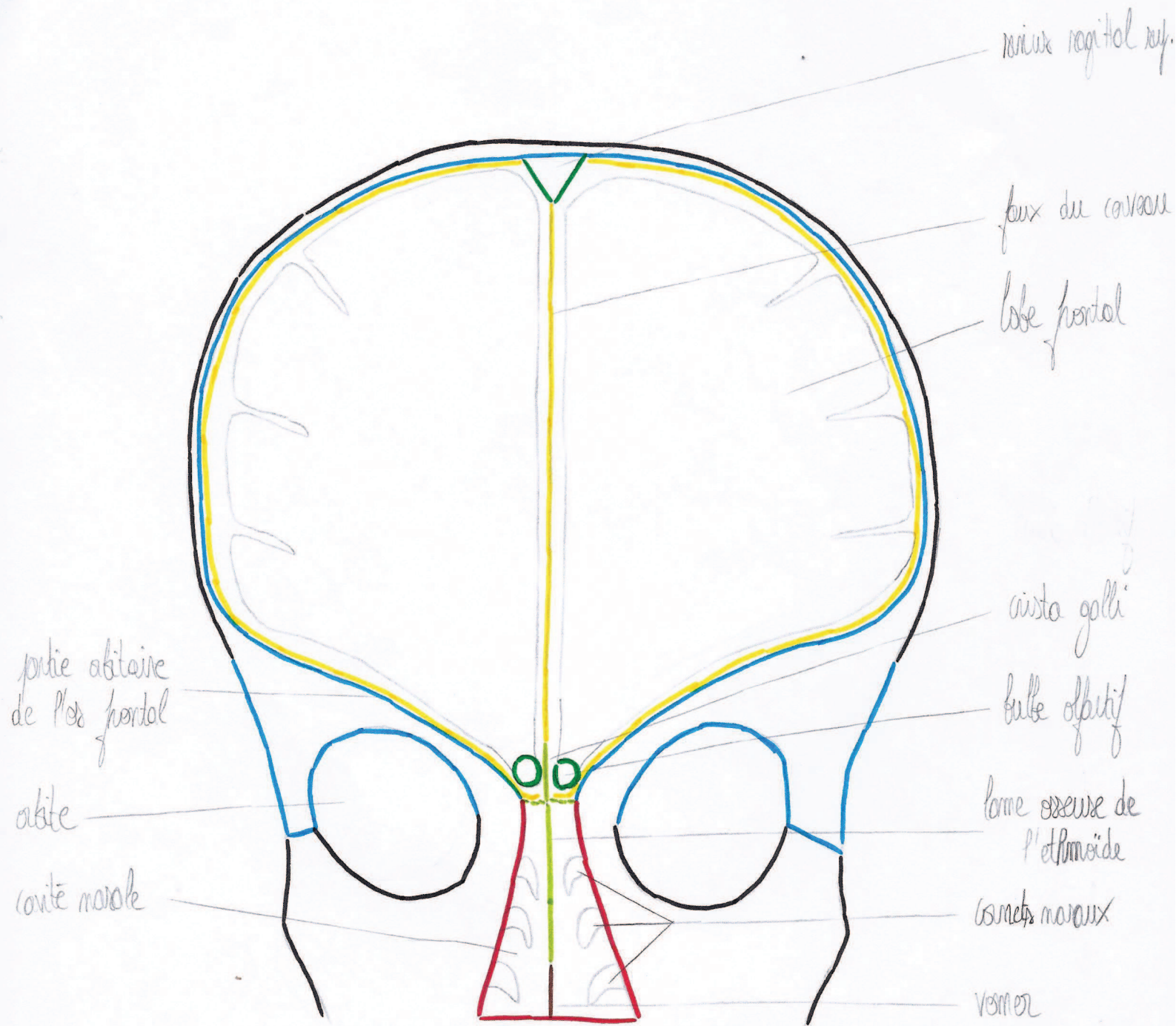
Coupe sagittale de la tête crânienne

Pontie supra-tentorielle

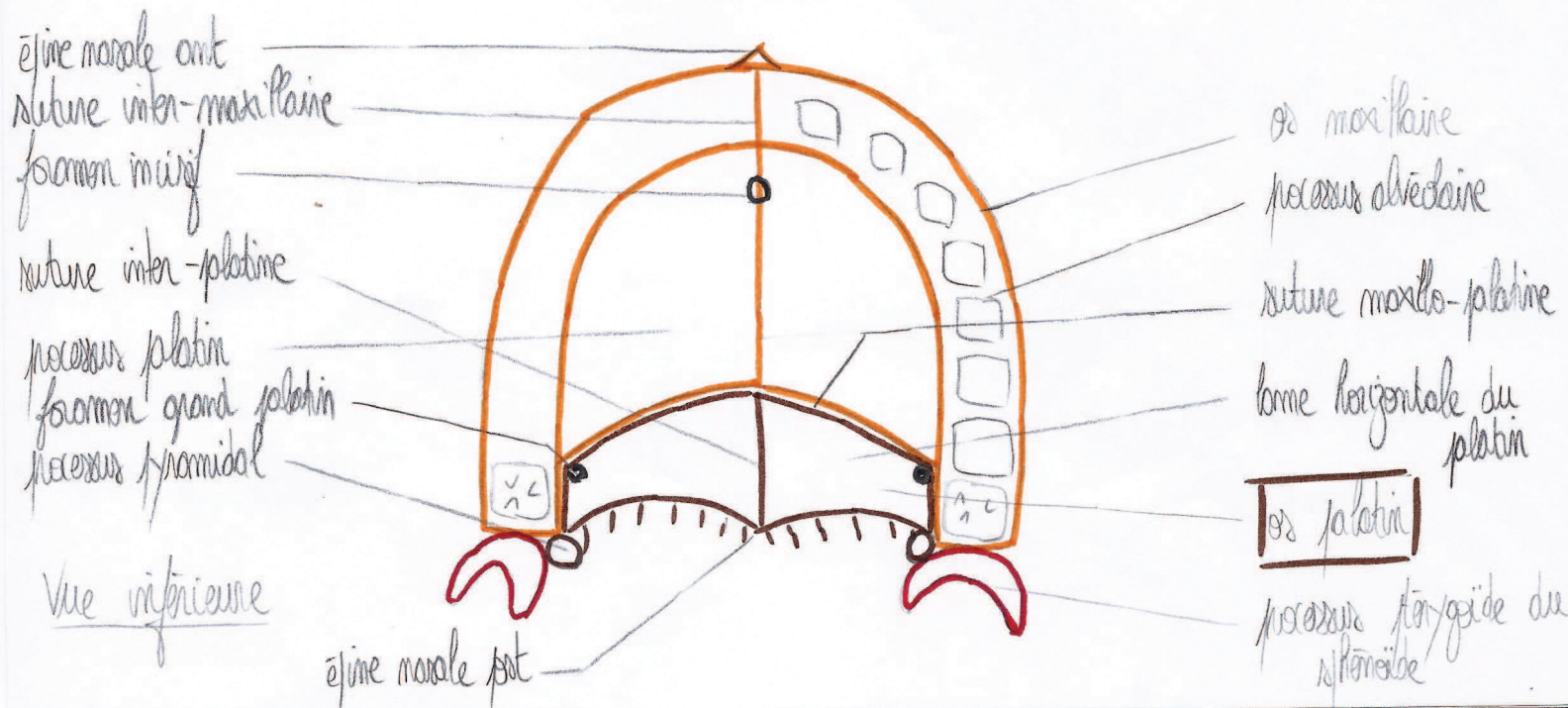
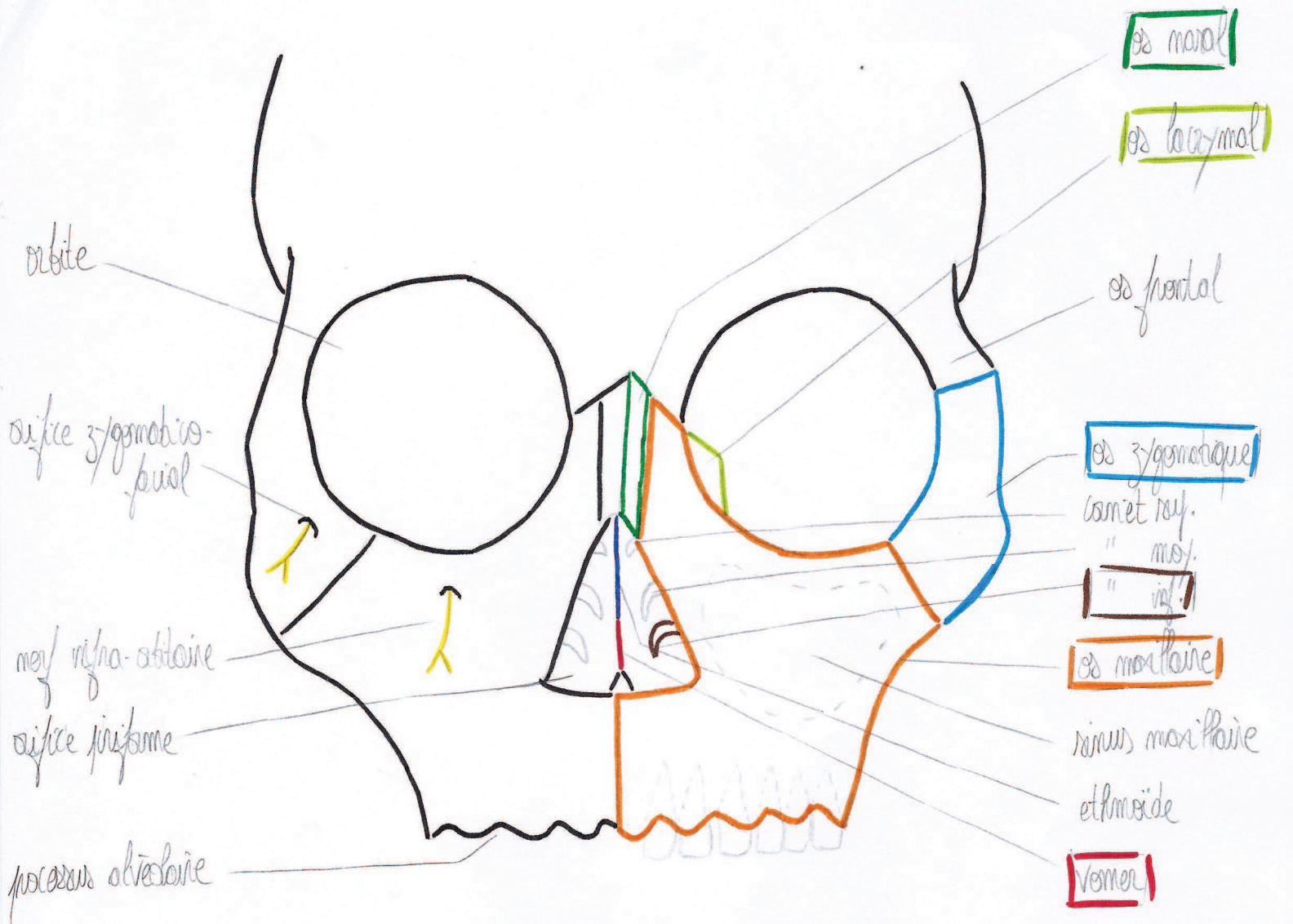


Pontie infra-tentorielle

des régions crâniocervicales profondes
vue frontale antérieure

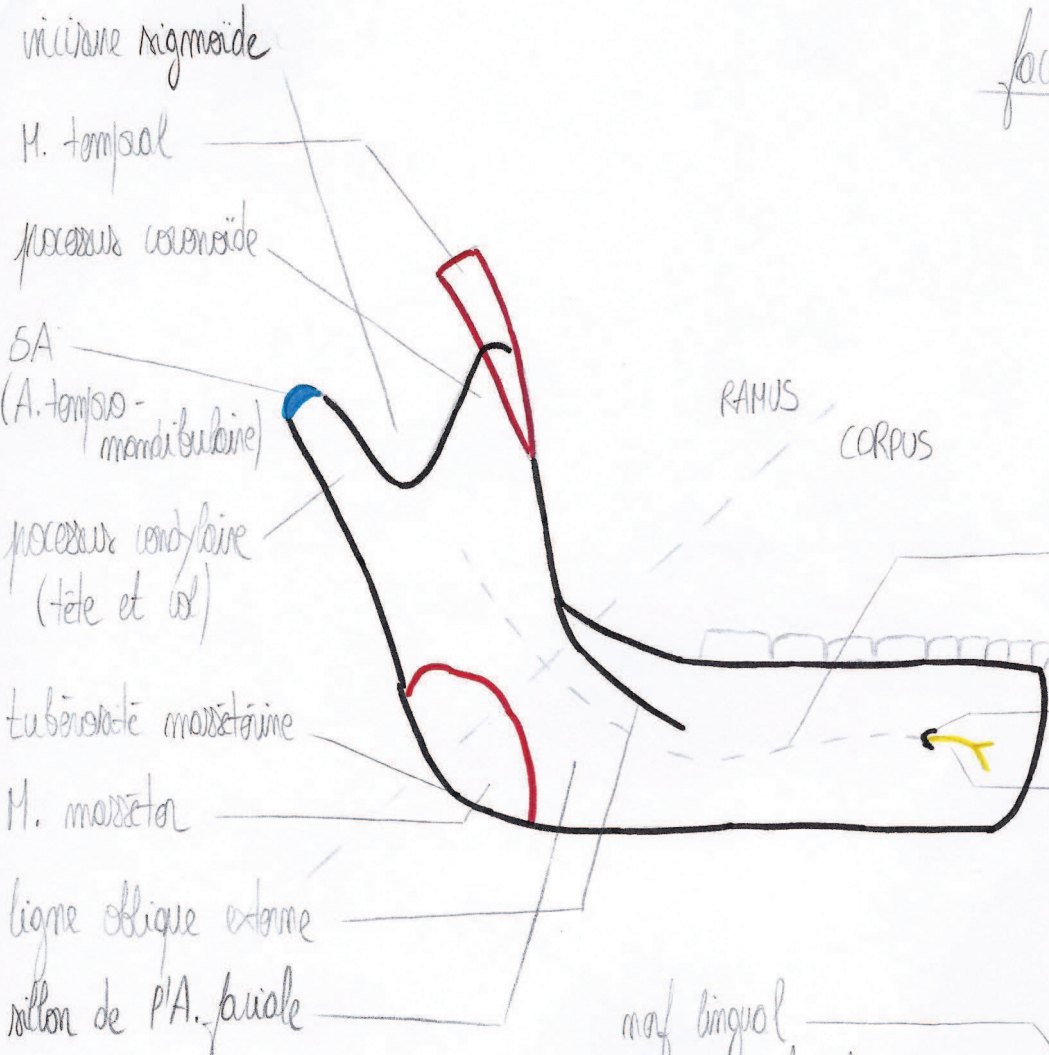


de massif facial



da mandibule

face laterale



RAMUS
CORPUS

condyl mandibulaire
(maf obliquoire inf.)
foramen mandibulaire
maf mandibulaire (V₃)

face mediale

maf lingual
sillon du maf mylohydien
trigone netro molaire

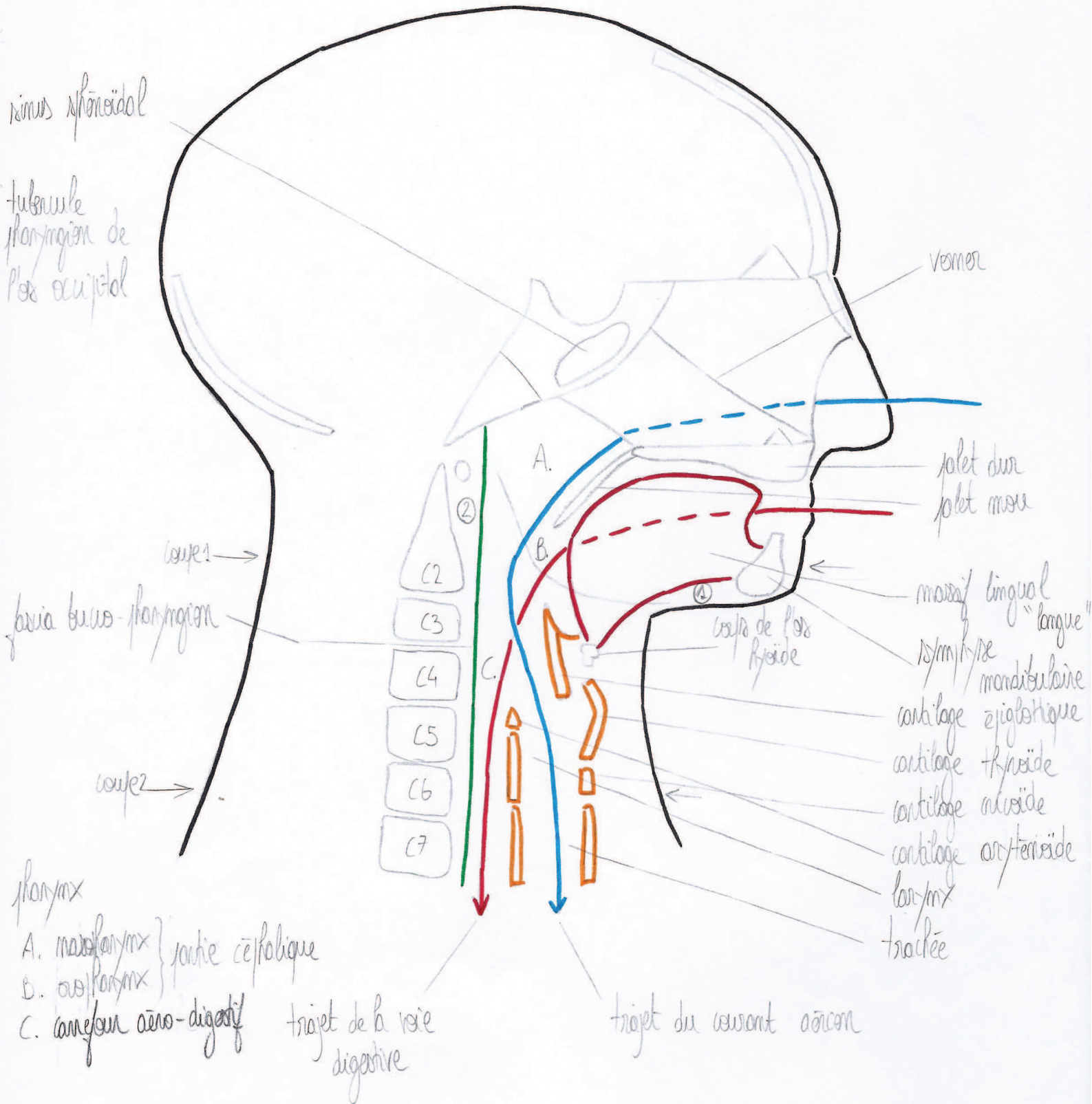
M. mylohydien
ligne mylohydienne
symphyse mandibulaire
epine mandibulaire sup.
" " inf.
fossette sublinguale
fossette submandibulaire
fossette du M. digastrique



fora du M.
Horsidien lat.
branche obliquoire
inf. du V₃
foramen
mandibulaire
ligula
M. pterygien
medial
tuberosite
pterygienne
muscle pe-ongulaire

des régions profondes de la face et du cou
 coupe sagittale

- ① Plancher oral
- ② Région rétro-pharyngée



Coupe 1 au niveau de la face

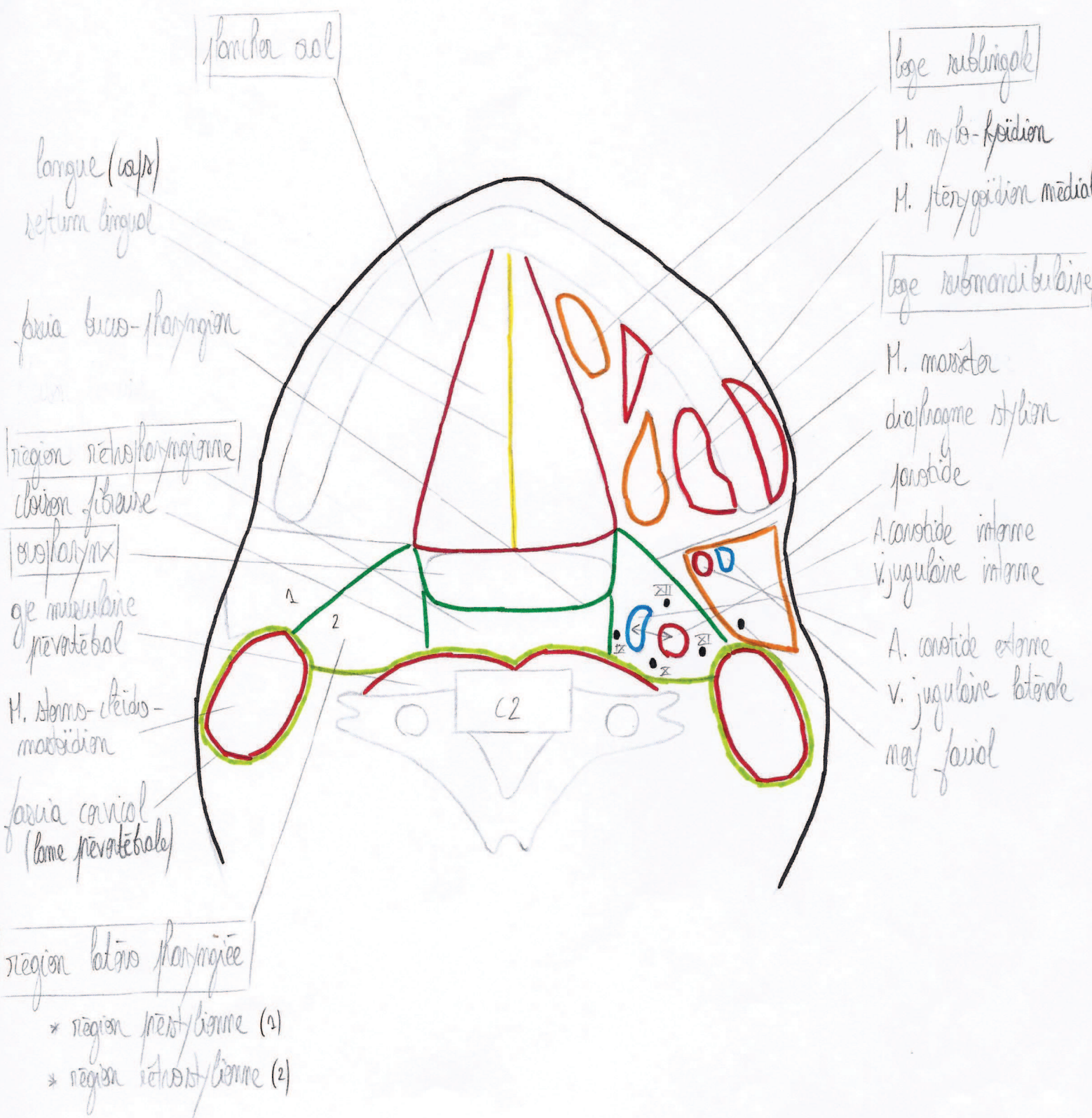


planche os

langue (w/p)
retour lingual

fascia buco-pharyngien

région rétropharyngienne
clivage fibreuse

œsophage
glande sous-mandibulaire
prévertébrale

M. sternocléido-
mastoïdien

fascia cervicale
(lame prévertébrale)

région latérale pharyngienne

- * région préstyloïdienne (1)
- * région rétrostyloïdienne (2)

loge sublinguale

M. mylo-hyoïdien
M. ptérygoidien médial

loge submandibulaire

M. masséter
diaphragme stylohyoïdien
parotidite
A. carotide interne
V. jugulaire interne

A. carotide externe
V. jugulaire latérale
m. facial