

des bases de l'orbite

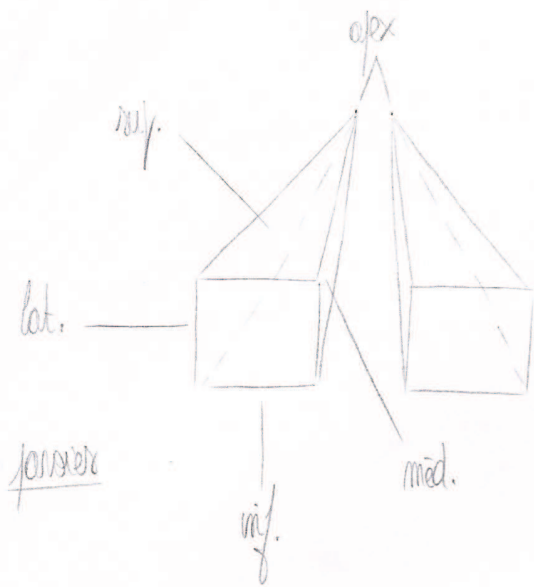
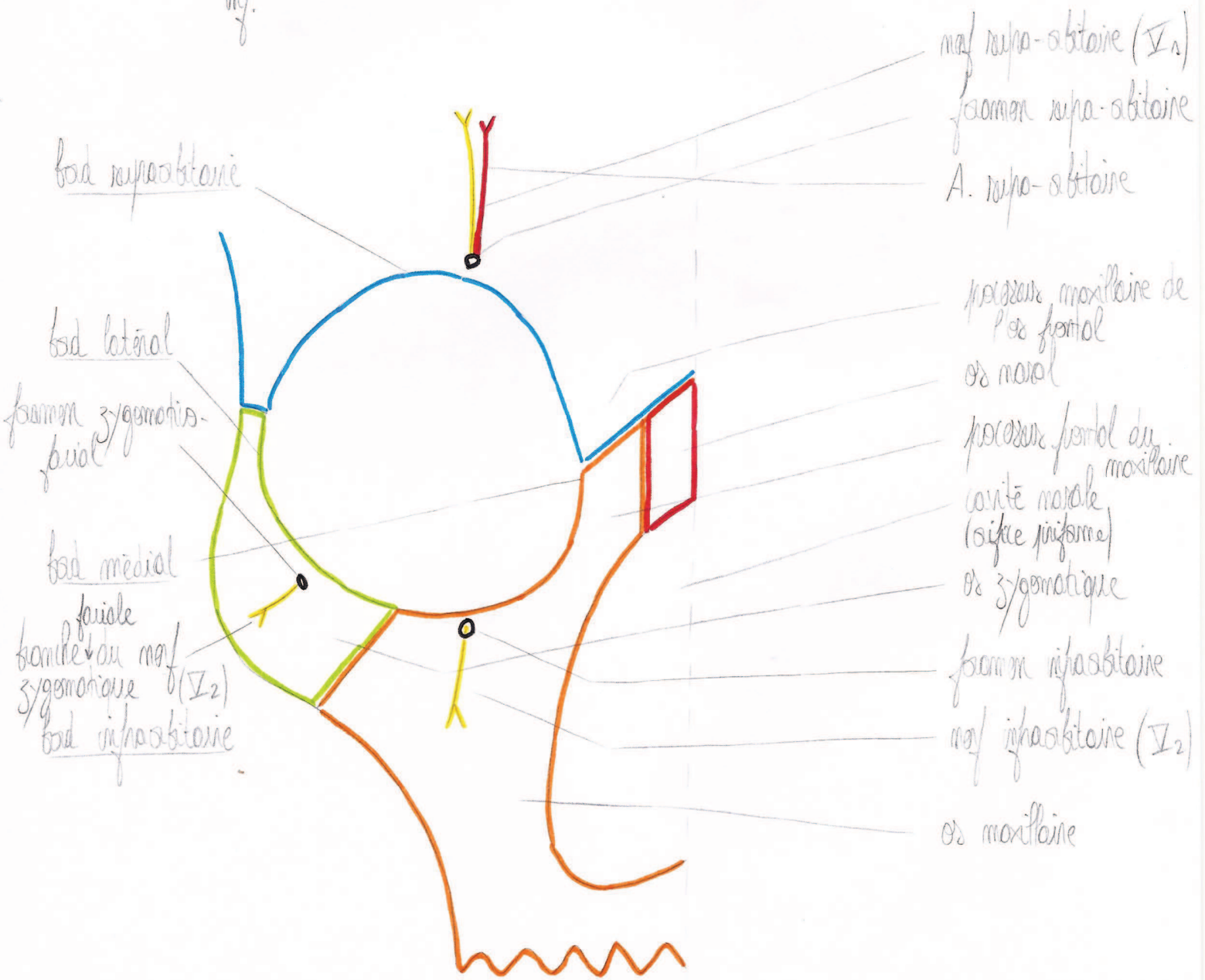



schéma des orbites




des foras de l'orbite


(foramen fronto-ethmoidaux)
 canal naso-ethmoidal post.
 " " " ant.



fissure orbitaire de l'os frontal
 petite arête du sphénoïde
 fossette trochlaire
 nef supra-trochlaire
 A. supra-trochlaire
 fissure orbitaire de l'os maxillaire
 filon infra-orbitaire
 canal infra-orbitaire
 arête lacrymale post.
 et lacrymal ant.
 bords orbitaire ethmoïdale
 processus orbitaire de l'os sphénoïde



orifice du canal optique
 nef I
 A. ophtalmique
 nef III (branche sup. et inf.)
 nef IV
 nef V2
 nef VI



arête lacrymale post.
 arête lacrymale ant.
 nef lacrymal
 canal naso-lacrymal

de l'axe orbitaire

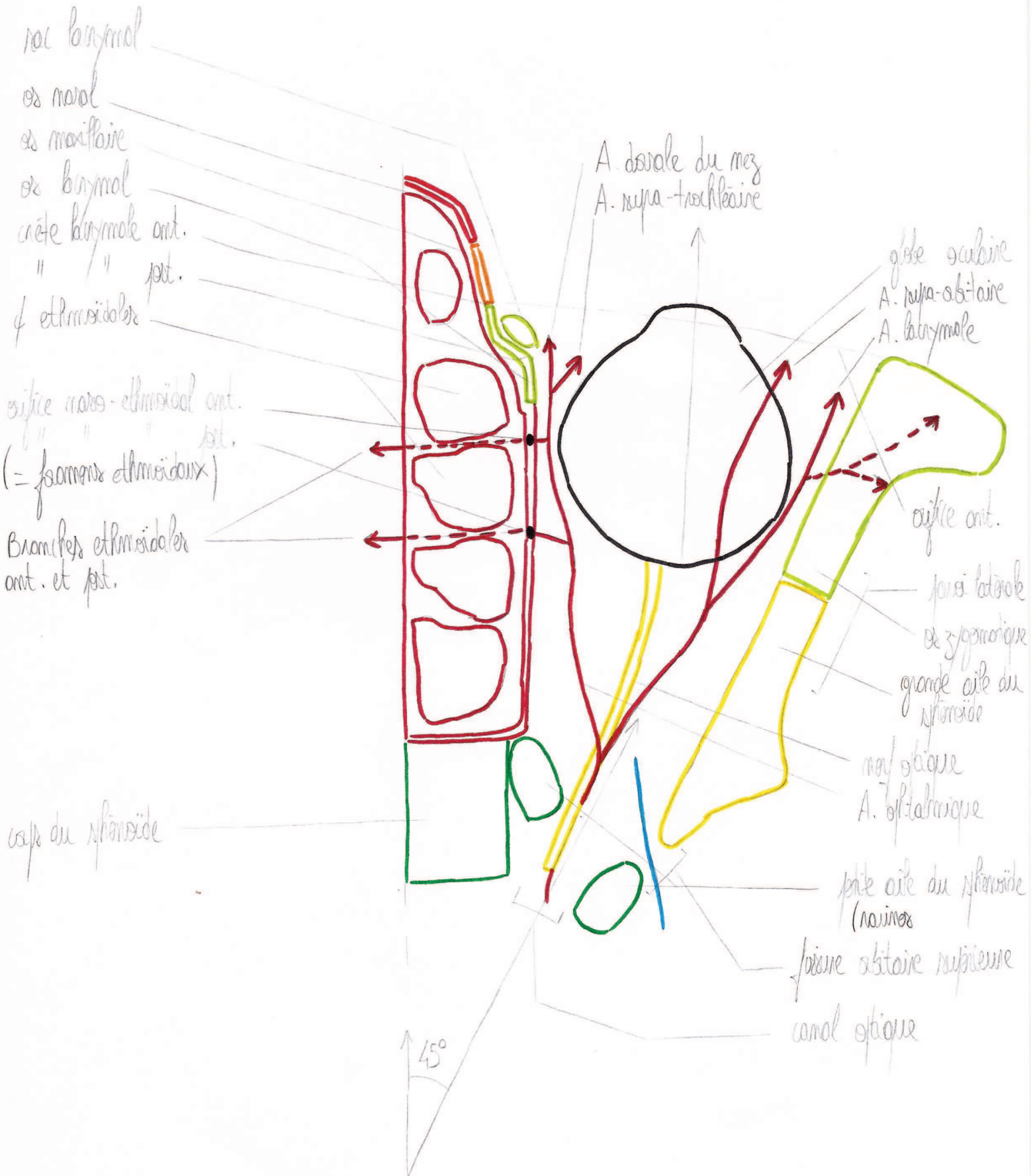
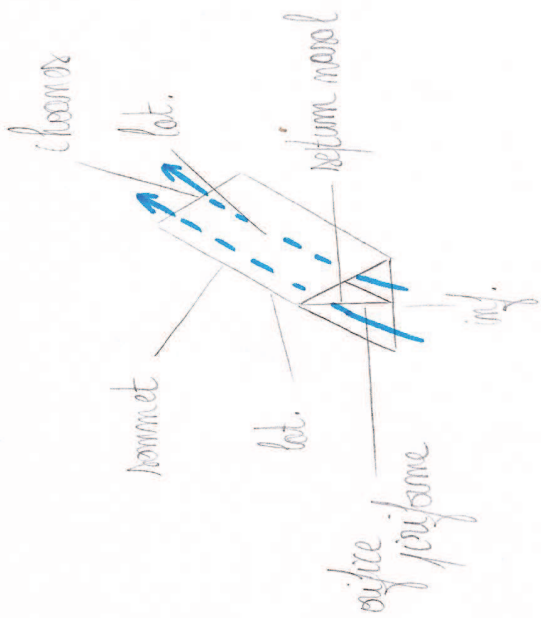
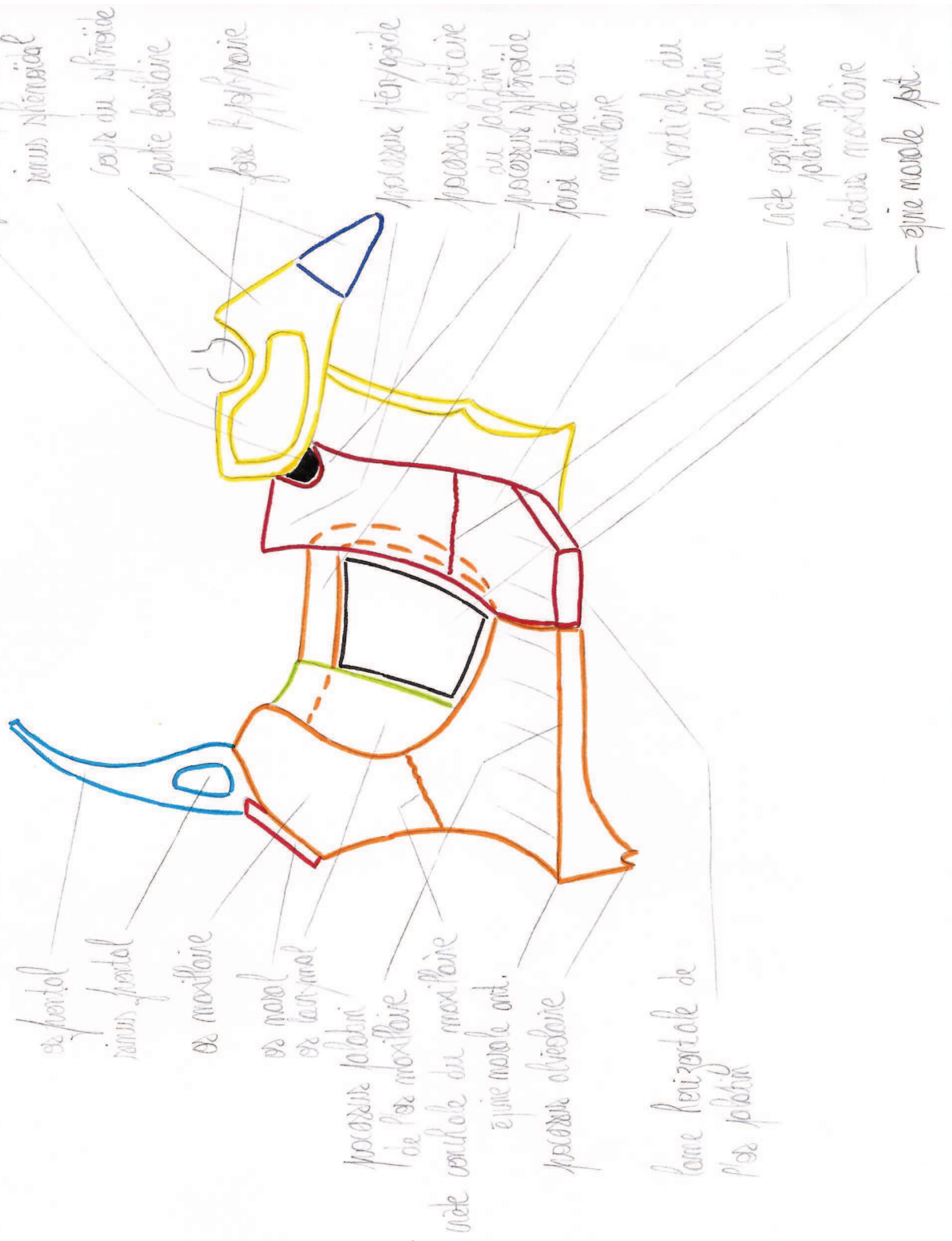


schéma de la cavité nasale



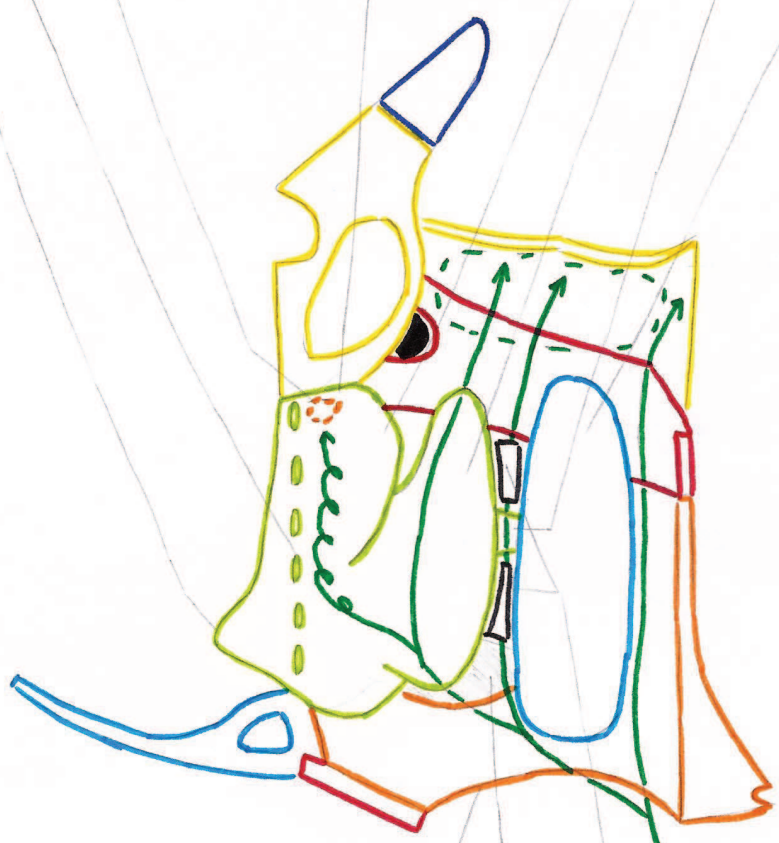
du point latéral de la cavité nasale (sans ethmoïde et vomer inf.)



vultus orbi
 forme interne de l'ethmoïde
 racine spirale-ethmoïdal
 murure orbitaire = tâche jaune

cornet nasal supérieur (mouvent)

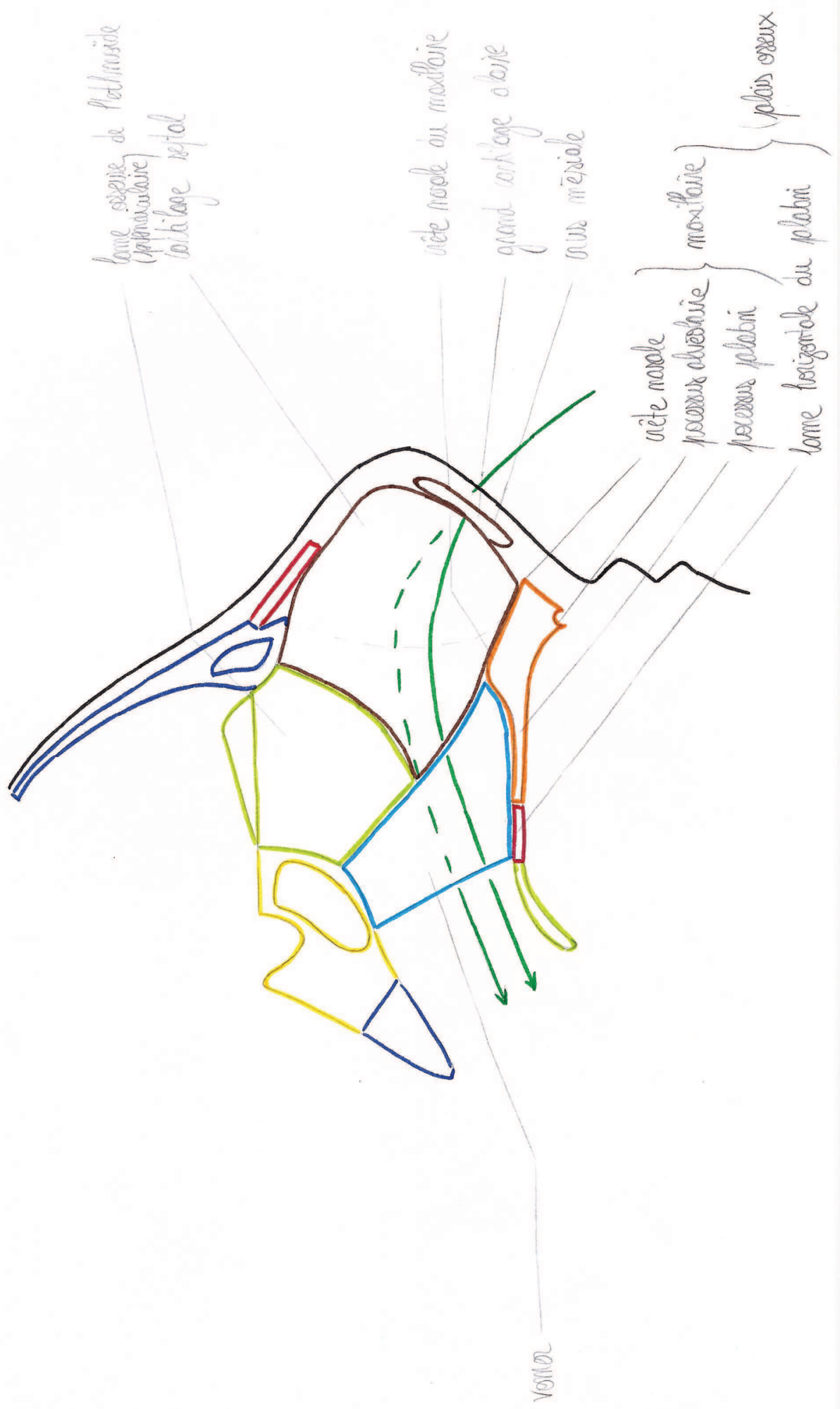
cornet sup.
 cornet moy.
 processus unguine
 cornet inf.



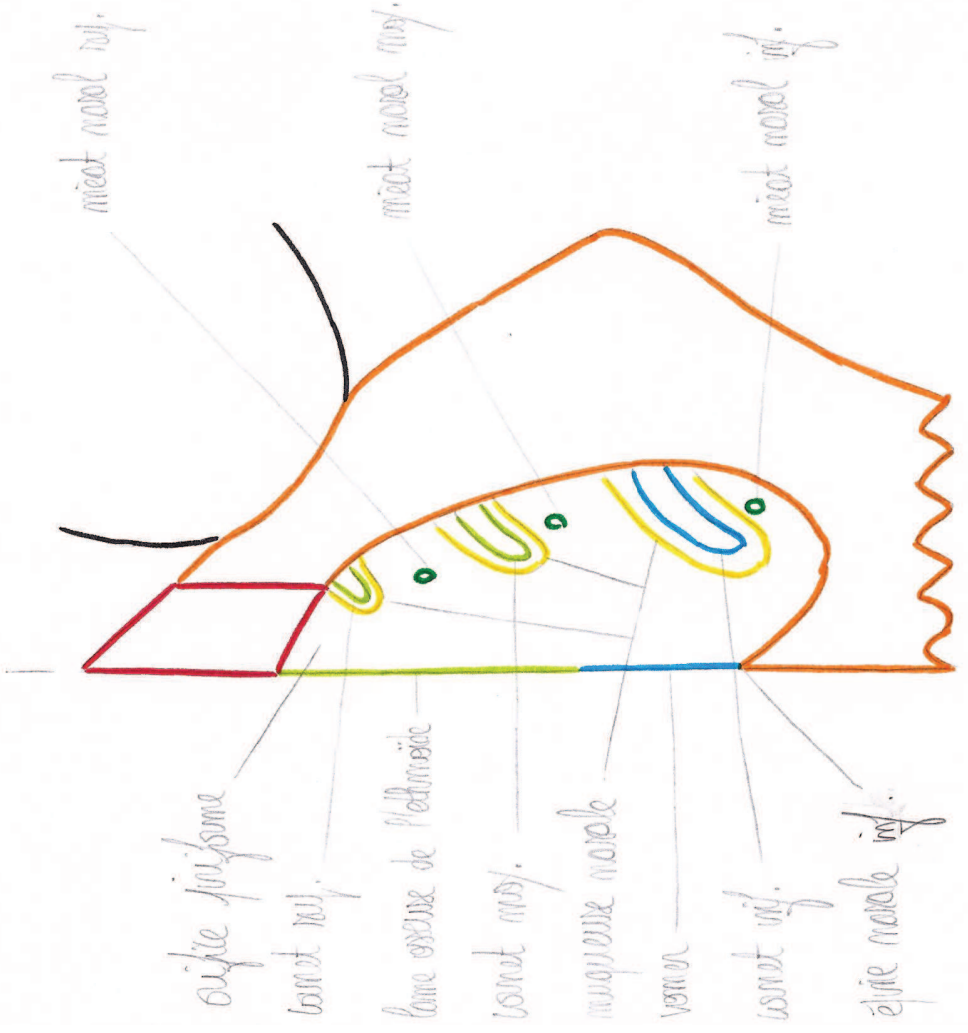
murure nasale ou
 maxillaire
 os lacrymal
 foramen sphenoidal
 tricot
 de l'air

du pour l'air de la cavité nasale (avec ethmoïde et cornet inf.)

la paroi médiale de la cavité nasale



d'origine puriforme



des charnières
Vue postérieure

